Aus dem pathologischen Institut der Universität München.

Zur Casuistik der Osteomalacie beim Mann.

Mit 4 Tafeln.

Inaugural-Dissertation

zur

Erlangung der Doktorwürde

in der

gesamten Medizin

verfasst und einer

hohen medizinischen Fakultät

der

Kgl. bayer. Ludwig-Maximilians-Universität zu München

vorgelegt von

A. Brüggemann,
Medizinalpraktikant aus Rotthausen, Reg.-Bezirk Düsseldorf.

MÜNCHEN 1907.
J. F. Lehmanns Verlag.

Aus dem pathologischen Institut der Universität München.

Zur Casuistik der Osteomalacie beim Mann.

Mit 4 Tafeln.

Inaugural-Dissertation

zur

Erlangung der Doktorwürde

in der

gesamten Medizin

verfasst und einer

hohen medizinischen Fakultät

der

Kgl. bayer. Ludwig-Maximilians-Universität zu München

vorgelegt von

A. Brüggemann,
Medizinalpraktikant aus Rotthausen, Reg.-Bezirk Düsseldorf.

ACAD. MED BAT. BIBL.

MÜNCHEN 1907.
J. F. Lehmanns Verlag.

Gedruckt mit Genehmigung der medizinischen Fakultät der Universität München.

Referent: Obermedizinalrat Prof. v. Bollinger.

Meinen lieben Eltern

in Dankbarkeit

gewidmet.

Digitized by the Internet Archive
in 2026

https://archive.org/details/IA41552325_0044

Bei der Osteomalacie unterscheidet man gewöhnlich zwei Formen, die puerperale und die nicht puerperale, und rechnet zur letzteren die Osteomalacie beim Manne. Früher wurden beide Gruppen scharf voneinander getrennt, denn man glaubte im klinischen Verlauf und pathologisch-anatomisch durchgreifende Unterschiede zu erkennen. In der Tat besteht eine Verschiedenheit in dem Ergriffenwerden der einzelnen Knochen. Während nämlich bei der puerperalen Osteomalacie in der Regel zuerst das Becken befallen wird und im weiteren Verlaufe stärker erkrankt erscheint als die übrigen Skelettteile, beginnt die nicht puerperale an der Wirbelsäule oder den Extremitäten, und das Becken zeigt hier geringere Veränderungen. Auch im klinischen Verhalten gehen beide Formen auseinander. Die puerperale Osteomalacie hat einen durch Remissionen und Exacerbationen unterbrochenen, oft sehr schleppenden Verlauf, die nicht puerperale verläuft dagegen mehr gleichmässig, progressiver, und ist infolgedessen prognostisch ungünstiger. Endlich ist sehr auffallend die verschiedene Frequenz. Litzmann fand unter 131 Osteomalacie-Fällen 85 Frauen, die im Puerperium oder während der Gravidität erkrankten, 35 Frauen mit nicht puerperaler Osteomalacie, und nur 11 Männer. Wenn schon die puerperale Osteomalacie eine ziemlich seltene Erkrankung ist, so ist die nicht puerperale bei Frauen sehr selten, die bei Männern eine Rarität ersten Ranges. Bis jetzt sind in der gesamten Literatur kaum 50 Fälle echter Osteomalacie beim Manne beschrieben (F. Hahn stellt 43 zusammen, Th. Hess nur 26). Trotz dieser angeführten Unterschiede steht die Mehrzahl der Autoren heute auf dem Standpunkt, dass es sich bei jeder Osteomalacie, ob sie puerperal

oder nicht puerperal bei der Frau oder beim Manne auftritt, immer um denselben Krankheitsprozess handelt. Genaue Untersuchungen ergaben nämlich, dass alle Formen der Osteomalacie pathologisch-anatomisch das gleiche Bild bieten, wenigstens so übereinstimmen, dass sie zum mindesten in engste Beziehung zueinander gesetzt werden müssen. Von den Gegnern dieser Anschauung sei nur Gelpke angeführt, der noch 1891 für die scharfe Trennung der puerperalen und nicht puerperalen Osteomalacie eintrat; die von ihm angeführten Gründe sollen sich aber als nicht stichhaltig erwiesen haben (Hoennicke). Es muss zugestanden werden, dass die Verschiedenheiten im Verlauf und im Vorkommen der Osteomalacie bis jetzt noch keine genügende Erklärung gefunden haben. Wir können höchstens sagen: „Die Osteomalacie wird bei Frauen durch wiederholte Gravidität begünstigt und in der Weise modifiziert, dass nunmehr das Becken in erster Linie beteiligt erscheint." Dieser Ausspruch Ribberts erklärt natürlich nicht die bestehenden Unterschiede, bringt aber zum Ausdruck, dass es nur eine Osteomalacie-Erkrankung gibt, auf welche die Gravidität einen wesentlichen Einfluss hat.

Es sei mir gestattet, vor der Besprechung des von mir untersuchten Falles einen kurzen Ueberblick über die Erscheinungen und das Wesen der Osteomalacie zu geben.

Man versteht unter Osteomalacie, auch Ostitis malacissans oder Knochenerweichung genannt, ein chronisches Leiden des Knochensystems, das charakterisiert ist durch eine allmählich fortschreitende Verminderung des Knochenkalkgehaltes und durch ein Weichwerden der befallenen Skelettabschnitte. Die Erweichung geht nach der Ansicht der meisten Untersucher infolge eigenartiger, von den Markräumen ausgehender Resorptionsvorgänge vor sich, in der Weise, dass im Gegensatz zur physiologischen Knochenresorption durch lacunäre Arrosion die Prozesse der Kalkentziehung und Auflösung der Knochengrundsubstanz an einer Stelle nicht gleichzeitig, sondern in zwei

Zeiten nacheinander erfolgen. Das den Markräumen anliegende Knochengewebe wird zunächst seiner Kalksalze beraubt, während die Knochengrundsubstanz, auch Knochenknorpel oder Osteoid genannt, erhalten bleibt und erst später mit dem Weiterschreiten der Entkalkung unter Erweiterung der Markräume vom Mark aus eingeschmolzen wird. So zeigt ein osteomalacisches Knochenbälkchen nur in der Mitte kalkhaltigen Knochen, während es umsäumt ist von einer hellen, kalkfreien Zone, dem sog. osteoiden Saum, bestehend aus Knochengrundsubstanz. Breite osteoide Säume umgrenzen an den erkrankten Partien alle Haversschen Kanäle und Markräume, die sich mit dem Fortschreiten des Prozesses auf Kosten des Osteoids allmählich vergrössern. In den höchsten Graden, in denen bereits die ganze Knochenrinde decalciniert ist, und die Markräume enorm erweitert sind, stellt dann der Knochen nur mehr einen aus weicher, pergamentartiger Substanz bestehenden Schlauch dar, in dessen Innern das Markgewebe eingeschlossen ist. Diese Veränderungen im Stützgewebe des Körpers bedingen auch klinisch ein sehr eigenartiges Bild. Die Knochen, die allmählich ihre Festigkeit verloren haben, vermögen dem Druck und Zug, der auf sie einwirkt, nicht mehr Widerstand zu leisten, sie sind anfangs brüchig (O. fracturosa Kilian), werden aber dann, wenn die Knochenrinde stärker erweicht, biegsam wie Wachs (O. cerea Kilian), sodass die mannigfaltigsten und schwersten Difformitäten am Körper entstehen. So kommt es zu kyphotischen Verkrümmungen der Wirbelsäule, hochgradigen Formveränderungen des Beckens und oft auch der langen Röhrenknochen.

Wir wollen nun auf die pathologischen Veränderungen bei der Osteomalacie etwas genauer eingehen und nacheinander das makroskopische, das mikroskopische, endlich kurz das chemische Verhalten osteomalacischer Knochen besprechen.

Das Aussehen der osteomalacischen Knochen ist natürlich nach der Schwere der Erkrankung ein verschiedenes. In den höchsten Graden, in denen der

Knochenkalk völlig geschwunden ist, wird der Knochen leicht schneidbar und ausserordentlich weich und biegsam. Er lässt sich dann zusammenpressen „wie ein Schwamm“ (Vierordt) und sieht einem aufgeblasenen Darm ähnlicher als wirklichem Knochen (Senator). In anderen Fällen, so berichtet Durham z. B. von den Wirbelkörpern, sahen die erkrankten Skelettstücke wie „ausgefressen“ aus. Immer sind osteomalacische Knochen infolge der Kalkberaubung leichter als normale. Ausserdem macht sich für gewöhnlich die Rarefikation des Knochengewebes makroskopisch bemerkbar durch die Erweiterung der Markräume und Gefässkanäle auf Kosten der Rindensubstanz, die gegen die Markhöhle oft deutlich spongiös erscheint, während unter dem Periost noch keine Veränderungen zu erkennen sind. Curling sprach daher bei der Osteomalacie von „excentrischer Atrophie“. Es wurden dann von v. Recklinghausen und Ribbert einige interessante Befunde bei Osteomalacie mitgeteilt, die darauf hindeuten, dass neben den Resorptionsprozessen auch Regenerationsvorgänge stattzufinden scheinen. v. Recklinghausen beschrieb osteomalacische Skelette, bei denen die Bandscheiben zwischen den Wirbeln zum Teil durch dichte Knochensubstanz ersetzt waren, und welche ausserdem zahlreiche Osteophyten zeigten. Dabei waren die Spinae und Tubera, sowie Bänder- und Muskelansätze vergrössert und besonders deutlich ausgeprägt. In anderen Fällen zeigten sich keine Veränderungen in der äusseren Gestalt der Knochen, dafür trat aber eine Verdichtung der Knochensubstanz im Innern auf; so sah v. Recklinghausen an verschiedenen Stellen (Wirbel, Schenkelhals usw.) eine feinporige Struktur der Spongiosa, wo eine weit grobporigere sich finden sollte. Schon lange war bekannt, dass bei Osteomalacie unter Umständen Knochen neugebildet wird, und zwar als Callus bei Frakturen Osteomalacischer. v. Recklinghausen und Ribbert machten aber darauf aufmerksam, dass die Knochenneubildungsprozesse bei der Osteomalacie sehr ausgedehnt sein können, und wie letzterer zeigte, sich

auch in makroskopisch unveränderten und selbst rarefizierten Knochenteilen durch das Mikroskop nachweisen lassen. Ich werde darauf später bei Beschreibung des mikroskopischen Bildes noch zurückkommen.

Das Periost verhält sich bei Osteomalacie verschieden. Einige Autoren beschreiben es als verdickt, besonders an den Sehneninsertionen (Vierordt, Ribbert), und sehr schwer vom Knochen abziehbar (v. Winckel), andere fanden es nur locker mit dem Knochen verbunden (Kilian), andere fast normal. C. O. Weber fand es sehr hyperämisch und sah Hämorrhagien zwischen Periost und Knochen auftreten. Wesentlich ist es beteiligt bei der Bildung von Exostosen (v. Recklinghausen).

Solange der Krankheitsprozess fortschreitet, ist das Knochenmark auffallend hyperämisch und von Hämorrhagien durchsetzt, sodass es wegen seiner dunkelroten Farbe mit Milzpulpa (Senator) und Granulationsgewebe (Lambl) verglichen wurde. Ist der Prozess nicht mehr florid, so tritt durch allmähliche Verfettung an Stelle der roten eine mehr gelbe Farbe des Markes auf, und zuletzt wird es nicht selten gallertig. Man hat diese Veränderungen des osteomalacischen Markes mit der normalen Markentwicklung verglichen, da sich in jugendlichen Knochen ebenfalls rotes Mark findet, das dann verfettet und im hohen Alter gallertig wird. Es scheint jedoch sehr zweifelhaft, dass bei der Osteomalacie diese Reihenfolge immer beibehalten wird. Auf jeden Fall ist gellatinöses Mark nicht immer, wie man geglaubt hat, ein Zeichen dafür, dass der malacische Prozess zum Stillstand gekommen ist (Ribbert). Zur Unterscheidung zweier verschiedener Krankheitsformen je nach der Markbeschaffenheit als O. rubra und flava (Solly) ist man deshalb nicht berechtigt, vielmehr handelt es sich dabei nur um verschiedene Stadien desselben Krankheitsprozesses. Zuweilen sind bis zu kirschkerngrosse Cysten im Knochenmark bei Osteomalacie gefunden worden, die Rindfleisch durch eine Erweichung des Markes sich entstanden denkt und ihnen insofern eine Bedeutung zuschreibt, als ihre

Gegenwart darauf hinweisen soll, dass die Erkrankung abgelaufen sei.

Gehen wir jetzt zum mikroskopischen Verhalten des Knochenmarks und damit überhaupt zur Besprechung des mikroskopischen Bildes der Osteomalacie über, so zeigt das rote hyperämische Mark die Kennzeichen des sog. Lymphmarkes. Es enthält massenhaft rote Blutkörperchen, die zum Teil aus den stark gefüllten Blutgefässen extravasiert sind; Fettzellen sind im allgemeinen spärlich vertreten, dagegen sind die embryonalen Zellen (Myelocyten, Erythroblasten) bedeutend vermehrt. Infolge der Hämorrhagien findet sich meist reichlich Pigment, das in den Markzellen als hellgelbe Körnchen, oder ausserhalb derselben als Pigmentschollen zu sehen ist. In späteren Stadien bedingt dann eine starke Vermehrung des Pigmentes wie der Fettzellen die erwähnte gelbe Farbe des Markes. Das Gallertmark zeichnet sich dagegen durch auffallende Zellarmut aus.

Besonderes Interesse beanspruchen die mikroskopischen Veränderungen der osteomalacischen Knochensubstanz. Wie schon kurz hervorgehoben wurde, treten bei der Osteomalacie breite Säume von Knochengrundsubstanz auf, die sich in den erkrankten Knochen überall da finden, wo Markgewebe an Knochengewebe stösst, sodass Markhöhle und Haverssche Kanäle von ihnen eingefasst erscheinen. Diese kalkfreien Säume sind in osteomalacischen Skeletten weit verbreiteter, als man makroskopisch erwarten sollte, worauf Pommer aufmerksam machte, der sie zuerst auch in äusserlich noch gesund erscheinenden Knochen bei Osteomalacischen nachwies. Da das kalklose Gewebe der Säume wenigstens zum grössten Teil künstlich entkalktem Knochen gleichsieht, und auch wie dieser sich mit Ammoniak-Carmin lebhaft rotfärbt, wodurch es scharf kontrastiert mit dem kaum Farbe annehmenden kalkhaltigen Knochen, so glauben die meisten Autoren, dass bei der Osteomalacie die osteoiden Zonen im überwiegenden Masse ebenfalls durch Kalkentziehung des vorher normalen Knochengewebes ent-

standen sind. Ueber ihre Struktur gehen jedoch die Ansichten auseinander. Einige Autoren bezeichnen die Säume, wenigstens die der Compacta, als lamellös (Dürck), andere fanden sie feinstreifig (Kaufmann) oder auch homogen (v. Recklinghausen). Für die mannigfachen Strukturunterschiede macht Pommer hauptsächlich die Untersuchung in verschieden stark brechenden Medien verantwortlich. Die Knochenkörperchen sind in dem kalklosen Gewebe zum grössten Teil nur als kleine spindelige Hohlräume mit rudimentären Ausläufern oder nur als dem Saumrand parallel verlaufende Linien zu erkennen. In späteren Stadien sollen sie völlig verschwinden, sodass die Säume durch Zusammenbacken der osteoiden Substanz dem pathologischen Hyalin ähnlich sehen (v. Recklinghausen).

Das noch kalkhaltige Knochengewebe zeigt bei der Osteomalacie ebenfalls hochgradige Veränderungen. Die Knochenkörperchen, die normalerweise als kleine, spindelförmige, schwarze Hohlräume erscheinen, von denen zahlreiche feine Kanälchen ausstrahlen, sind bedeutend vergrössert und zeigen ganz unregelmässige Formen. Vielfach sind sie konfluiert und auf grössere Strecken aneinandergereiht. Auch die von ihnen ausgehenden Kanälchen sind erweitert und haben dadurch ihre zierliche Gestalt eingebüsst. Obwohl in osteomalacischen Knochen die Knochenkörperchen sehr nahe beieinander liegen, ist ihre absolute Zahl auf der Raumeinheit im Vergleiche zum normalen Knochengewebe nicht vermehrt, vielmehr sind sie durch ihre Erweiterung nur scheinbar dichter angeordnet (Dürck).

Neben diesen grossen Knochenkörperchen mit den breiten Ausläufern finden sich im kalkhaltigen Gewebe oft ausgedehnte Netzwerke von feinen schwarzen Strichen, die ebenfalls luftgefüllte Kanäle darstellen. Sie wurden von v. Recklinghausen zuerst beschrieben und von ihm Gitter genannt. Er gab ihnen diesen Namen, „weil die einzelnen Striche gleichsam eine steife stäbchenartige Gestalt und meist einen gestreckteren Verlauf wie die Knochenkanälchen besitzen, zweitens weil sie auch da, wo sich die Gitterstäbe überkreuzen, nicht grössere Auftreibungen gleich den Kno-

chenhöhlen tragen". Er unterscheidet unter ihnen je nach der Stellung ihrer Stäbe „Einläufige Gitter", wenn die Striche parallel verlaufen, „Kreuzgitter", wenn sie sich schneiden. Dabei kommen noch alle möglichen Variationen vor, bald stehen die einzelnen Striche enger, bald weiter, bald schneiden sie sich spitzwinkelig, bald rechtwinkelig. Diese Gitterwerke sind des Kalkgehaltes und der Kittsubstanz beraubte Interfibrillärspalten, die mit Luft gefüllt sind und daher im mikroskopischen Bild schwarz erscheinen. Also auch im kalkhaltigen Knochen findet bei der Osteomalacie stellenweise eine Decalcination und Resorption des Gewebes statt. In der Umgebung der Gitterlager ist aber der Kalkgehalt niemals völlig geschwunden, vielmehr besitzt das benachbarte Gewebe stets noch eine gewisse Steifigkeit, wodurch das Zusammenfallen der gebildeten Spalten verhindert wird. Deshalb beobachtet man keine Gitter in den vollständig kalkfreien Zonen; höchstens finden sich hier ganz vereinzelt kleine strichförmige Kanälchen oder feine „federartige Figuren" (v. Recklinghausen). Die Hauptstelle für Gitter ist die Grenzzone zwischen der kalkfreien und kalkhaltigen Knochensubstanz. Hier liegen sie in dem relativ kalkhaltigen Gewebe und reichen genau bis an den osteoiden Saum, ohne die Grenze zu überschreiten. Pommer hatte schon früher an der gleichen Stelle körnig-krümelige Streifen beschrieben, die er auf ungleichmässige Kalkablagerung zurückführte. Dagegen glaubt v. Recklinghausen, dass es sich auch hier um Gitterlager handelt, da er beobachtete, dass die Gitter, wenn in ihnen die Luft geschwunden ist, genau so körnig erscheinen, wie die Kalkstreifen Pommers. Da die Gitter Interfibrillärräume sind, so laufen sie als schwarze Linien gewöhnlich konzentrisch mit den Knochenlamellen immer in gewissem Abstand von der Markhöhle resp. den Gefässkanälen. Meist ist dieser Abstand gleich der Breite der osteoiden Säume; es treten aber auch Gitterwerke weiter im Innern oder mitten in der Achse der Knochenbälkchen auf. Hier erreichen sie aber nie die Ausdehnung wie gerade in den Grenzzonen. Da die

Gitterlager mit den erweiterten Knochenkörperchen und Kanälchen ohne Grenze ineinander übergehen, so entstehen auf diese Weise im kalkhaltigen Knochen oft ausgedehnte Spaltbildungen.

Die Struktur der Compacta ist nach einigen Autoren unverändert geblieben (Rindfleisch). Andere fanden sie verwischt oder bereits völlig verloren gegangen (Ribbert, Dürck).

Die Grenzkontur zwischen der kalkhaltigen und kalkberaubten Substanz verläuft im allgemeinen parallel dem freien Saumrand gegen den Markraum hin. Während aber dieser gewöhnlich mit scharfer Linie kreisförmig oder elliptisch die Haversschen Kanäle begrenzt, zeigt der kalklose Saum oft konvexe Ausbuchtungen gegen das kalkhaltige Gewebe hin, ohne dass es zur Lacunenbildung käme (Ribbert). Diese Ansicht vertreten die meisten, doch nicht alle Autoren. So hebt Rindfleisch hervor, dass er stets Howshipsche Lacunen mit zum Markraum gekehrter Apertur an der Grenze der osteoiden und kalkhaltigen Substanz gefunden habe, während der freie Rand gegen die Markhöhle ganz glatt erschien. Kassowitz beobachtete Lacunen und Osteoklasten auch an den osteoiden Säumen. Mommsen fand nur vereinzelte Lacunen und legt daher keinen besonderen Wert auf sie.

Es ist die Frage der Lacunenbildung bei der Osteomalacie von besonderer Wichtigkeit, da sie uns Aufschluss geben würde über die rarefizierenden Vorgänge im osteomalacischen Knochen, die, wie wir sahen, eine grosse Rolle spielen. Finden sich bei der Osteomalacie Lacunen in besonders grosser Zahl, so liegt es am nächsten, den Untergang des Knochengewebes hauptsächlich der „lacunären Resorption" zuzuschreiben (Kassowitz, Pommer u. a.). Diejenigen Untersucher aber, welche die Lacunen bei Osteomalacie gegenüber der Norm nicht vermehrt, ja sogar vermindert fanden (Ribbert), mussten für die Rarefikation eine andere Ursache suchen. Es ist heute die verbreitetste Ansicht, dass sie vor allem durch zwei Vorgänge bedingt ist:

1. durch eine Abschmelzung der osteoiden Säume vom freien Rand aus,
2. durch perforierende Kanäle.

Daneben sind natürlich auch von nicht geringer Bedeutung die oben erwähnten Spaltbildungen der Tela ossea durch Gitterwerke und erweiterte Knochenkörperchen, in die schliesslich mit fortschreitender Erweiterung Markgewebe eindringt, sodass sie dadurch ebenfalls zur Vergrösserung der Markhöhle beitragen. Osteoklasten spielen, wie es scheint, bei den reduzierenden Prozessen nur eine geringe Rolle. Das Schmelzprodukt der osteoiden Substanz wurde früher als schleimig (Senator) oder körnig (Durham) beschrieben, lässt sich aber, wie neuere Untersuchungen ergaben, im Markgewebe nicht nachweisen (M. B. Schmidt). v. Recklinghausen machte ferner darauf aufmerksam, dass auch „eine Auffaserung der homogenen Randzonen" vorkommt, doch ist sie weit seltener als die einfache Abschmelzung.

Während die eben beschriebenen Vorgänge alle zu einem Abbau des Knochengewebes führen und den bei der Osteomalacie so hochgradigen Knochenschwund erklären, findet, wie man schon makroskopisch erkennt, gleichzeitig auch ein Anbau von Substanz, eine Knochenneubildung, statt. Diese mikroskopisch nachzuweisen, macht allerdings einige Schwierigkeiten. Da neuer Knochen nach Virchow zunächst als osteoide Substanz angelegt wird, um später erst mit Kalk imprägniert zu werden, so entstehen auf diese Weise ebenfalls kalkfreie und kalkhaltige Zonen im Gewebe, die sich genetisch von den früher beschriebenen dadurch wesentlich unterscheiden, dass sie anfangs kalklos sind und erst später kalkhaltig werden, während das malacische Gewebe bekanntlich umgekehrt bereits kalkhaltig war, dann erst kalkfrei wird. Das neugebildete, osteoid angelegte Knochenbälkchen verkalkt zum Teil in seinen zentralen Partien und ist dann wie das osteomalacische von einem breiten osteoiden Saum eingefasst. Es gilt also Unterschiede ausfindig zu machen, durch welche beide Gewebsarten,

ob neugebildet oder ält, mikroskopisch voneinander zu trennen sind.

„Ist die Apposition", sagt Ribbert, „in geringem Umfang erfolgt, so unterscheidet sich die neue Substanz durch ihre teils mehr homogene, teils nicht so typisch lamelläre Zusammensetzung und durch die Grösse und Zahl ihrer wohl ausgebildeten Knochenkörperchen ausreichend von dem normalen Knochen und zwar auch dann, wenn die feinen sicheren Zeichen einer Neubildung fehlen. Diese bestehen in der Gegenwart eines Osteoblastenlagers oder in dem Nachweis eines direkten Ueberganges des Fasermarkes in die osteoide Substanz. Da, wo eine Neubildung ganzer Bälkchen stattgefunden hat, weicht ihre Anordnung, ihre äussere Konfiguration deutlich von denen an den betreffenden Stellen sonst vorhandenen Teilen ab." v. Recklinghausen wies im pathologisch-jugendlichen Knochen Sharpeysche Fasern nach und meint, dass ihr Nachweis an Stellen, wo sie sich physiologischer Weise nicht finden, z. B. in den Haversschen Lamellensystemen von myelogener Herkunft, für neu angelegte Knochensubstanz beweisend ist. Ausserdem wurde von manchen Autoren (Mommsen, Pommer u. a.) die geflechtartige Struktur der neugebildeten osteoiden Substanz hervorgehoben, die sich am decalcinierten Knochen niemals findet.

Trotz aller dieser Merkmale herrscht über die Neubildungsprozesse bei der Osteomalacie noch grosse Meinungsverschiedenheit, und heute gehen die Ansichten noch so weit auseinander, dass manche Autoren die Anlegung neuer osteoider Substanz ganz in den Vordergrund stellen und eine Entkalkung des vorher kalkhaltigen Knochens überhaupt bestreiten. Hiervon mehr bei Besprechung der Theorien über die Pathogenese der Osteomalacie. Darin sind jedenfalls jetzt alle Untersucher einig, dass eine Neubildung osteoiden, zum Teil verkalkenden Gewebes bei der Osteomalacie stattfindet; die meisten aber schreiben ihr eine relativ geringe Bedeutung zu und lassen den weitaus grössten Teil der kalkfreien Säume durch Entkalkung einer vorher normalen Knochensubstanz

entstehen. v. Recklinghausen hat zuerst darauf hingewiesen, dass an den von ihm beschriebenen feinporigen Stellen in malacischen Knochen die kalklosen Zonen jungen Callusbälkchen ähnlich sehen und offenbar durch Anbau entstanden sind. Weiter geht Ribbert; er glaubt, dass eine Neubildung ausser an diesen verdichteten Knochenpartien ebenso an den makroskopisch noch unveränderten, sogar rarefizierten Stellen vorkomme. Hier sah er einzelne Knochenbälkchen erheblich verdickt und die Spongiosa zuweilen von einer mehr gleichmässigen Struktur, ohne die charakteristische Zug- und Druckwirkung.

Alle diese Appositionsprozesse, von denen wir annehmen, dass sie der Regeneration dienen, sollen vorzugsweise sekundärer Natur sein. „Die Zeit des Eintritts der Regeneration", sagt Ribbert, „wird in den einzelnen Fällen und in den einzelnen Knochen, ja vielleicht in den einzelnen Teilen derselben, je nach Intensität und Verlauf der Erkrankung verschieden sein. Im allgemeinen aber dürfte sie erst in den späteren Stadien bemerkbar werden, nachdem grössere Zerstörungen des Knochens stattgefunden haben." Im Gegensatz dazu findet sich allerdings auch die Ansicht vertreten (Pommer, Dürck), dass eine Neubildung kalkloser Substanz stets schon zu Anfang stattzufinden scheint. Damit könnte eine Beobachtung leicht erklärt werden, die im Beginn der Osteomalacie häufig gemacht wurde. Es zeigen sich nämlich in einem Stadium, in welchem Markräume und Haverssche Kanäle schon erheblich erweitert sind, die letzteren oft trotz ihrer Erweiterung noch von konzentrischen, kalkfreien Lamellen eingefasst, wo doch zu erwarten wäre, dass das ursprüngliche Haverssche Lamellensystem längst abgeschmolzen ist und verschiedene benachbarte Systeme an die Gefässkanäle reichen. Nimmt man eine Apposition kalkloser Knochenlamellen gleich zu Anfang der Erkrankung an, ist die Erklärung dieses Befundes einfach. Schwieriger liegt aber die Sache, wenn man wie Ribbert eine Anlagerung dieser kalklosen Lamellen bestreitet. Ribbert glaubt, „dass die Osteomalacie mit einem ver-

stärkten, der Norm analogen Umbau des Knochens beginnt, bestehend in einer Erweiterung der Markräume und einer Ablagerung kalkhaltiger, umfangreicherer Lamellensysteme auf die Innenfläche der dilatierten Lumina". Erst darnach kommt es dann nach seiner Meinung zur Entkalkung dieser Lamellen und zu den weiteren typischen osteomalacischen Erscheinungen.

Die Neubildungsvorgänge sind insofern noch von Bedeutung, als sie bei beginnender Heilung eine wichtige Rolle zu spielen scheinen; es braucht eben das junge Gewebe nur vollends zu verkalken, um dem erweichten Knochen seine frühere Festigkeit wieder zu verschaffen.

Es sei noch das chemische Verhalten osteomalacischer Knochen mit wenigen Worten erwähnt. Besonders auffällig ist ihr geringer Gehalt an anorganischer Substanz, während die organische nicht nur relativ sondern auch absolut vermehrt ist (Moers-Muck, Vierordt). Merkwürdigerweise sollen nach Durham, C. Schmidt und Mommsen osteomalacische Knochen keinen Leim geben. Vierordt fasst diese Angabe sehr skeptisch auf, da er sich sagt, dass mit Ausnahme der allerschwerst erkrankten Skelettabschnitte doch immer noch Stellen relativ normalen Knochengewebes zu finden seien, die voraussichtlich auch Leim geben müssen. Häufiger zeigt das Knochenmark zwei pathologische Bestandteile, die auch im Harn bei Osteomalacie beobachtet wurden; es sind der eigenartige Bence-Jonessche Eiweisskörper (Virchow) und die Milchsäure (C. Schmidt, O. Weber, Moers-Muck). Von anderer Seite wurden allerdings eine oder beide Substanzen bestritten (Frey, Mommsen). Ueberhaupt haben die chemischen Untersuchungen osteomalacischer Knochen bis jetzt zu wenig positiven Resultaten geführt; es scheinen wirklich grosse Unterschiede bei den einzelnen Fällen vorzukommen, sodass die Angaben sich immer widersprechen.

Nach Besprechung der Pathologie der Osteo-

malacie möchte ich mit Rücksicht auf den von mir untersuchten Fall jetzt auf die klinischen Symptome kurz eingehen.

Wenigstens in den späteren Stadien tritt hier vor allem die grosse Biegsamkeit der erkrankten Knochen in den Vordergrund. Die Kranken, die sich lange Zeit noch mit eigentümlich wiegendem Gang dahinschleppen, werden schliesslich völlig hilflos und bieten mit ihren weichen, nach allen Richtungen verbogenen Gliedern ein für Osteomalacie eigenartiges Bild dar. Fast immer sollen Schmerzen in den befallenen Skeletteilen, oft schon lange Zeit vor Ausbildung der Verkrümmungen, die Krankheit einleiten. Sie sind nach Gelpke, der sie durch Gefässeinklemmungen in den erweichten Knochen zu erklären sucht, für den Kliniker von besonderer Bedeutung; er fand nämlich, dass ein Verschwinden der Schmerzen die Ausheilung des Krankheitsprozesses anzeigt, umgekehrt ihr abermaliges Auftreten für ein Recidiv spricht; Vierordt beobachtete dagegen mit fortschreitender Erweichung oft ein Zurückgehen der Schmerzhaftigkeit und legt daher auf dieses Symptom weniger Wert.

Während im allgemeinen, sobald die Knochen stärker erweicht sind, eine Osteomalacie leicht zu diagnostizieren ist, stellen sich weit grössere Schwierigkeiten ein, wenn noch keine Skelettveränderungen klinisch zu erkennen sind. Manche Autoren (z. B. Senator) halten eine derartige Frühdiagnose überhaupt für unmöglich. Andere (Rissmann, Latzko) glauben imstande zu sein, ganz im Beginn der Erkrankung stets Symptome zu finden, welche die Osteomalacie erkennen lassen. So führt Rissmann drei Befunde an, die er meist alle drei, wenigstens aber den einen oder andern, gleich zu Anfang nachweisen konnte:

1. Druckempfindlichkeit der Knochen, meist der Wirbelsäule im Bereiche des Lendenteils;
2. Lähmungserscheinungen an verschiedenen Muskeln des Beckens und Oberschenkels, die in stärkeren Graden zu dem charakteristischen watschelnden Entengang der Patienten führen.

3. andere subjektive Beschwerden, vermutlich ostalgischer und neuritischer Natur.

Latzko zählt noch zu den Initialsymptomen Reflexsteigerung und Kontrakturen der Adduktoren.

Wenn auch sehr zu wünschen ist, dass die Osteomalacie in ihren frühesten Stadien diagnostiziert werden könnte, so lehrt uns leider die Statistik, dass in vielen Fällen, besonders beim Mann, ein malacischer Knochenprozess in vivo unerkannt blieb und erst bei der Sektion entdeckt wurde.

In einer grossen Anzahl von Fällen führt die Krankheit zum Tode (nach Litzmann starben unter 131 Fällen 111), der gewöhnlich infolge allgemeiner Schwäche eintritt; oder aber interkurrente Krankheiten, vor allem der Lungen, was bei den häufig starken Einengungen des Brustkorbs erklärlich ist, machen dem Leben frühzeitig ein Ende. Die mittlere Krankheitsdauer beträgt nach Senator vier bis sechs Jahre.

Es sind noch zwei Eigentümlichkeiten der Osteomalacie zu erwähnen, welche schon lange bekannt sind, für die aber eine allgemein anerkannte Erklärung noch aussteht: das endemische Auftreten und die Beziehungen der Knochenerweichung zum Fortpflanzungsgeschäft beim Weib.

In einzelnen Gegenden findet sich die Osteomalacie sehr selten, in anderen ist sie häufiger, in manchen sogar auffallend oft. Da die Angaben über die Verbreitung auseinander gingen, unternahm es neuerdings Hoennicke, genauer daraufhin nachzuforschen, indem er die Gegenden selbst bereiste. Dabei kam er zu folgendem Resultate: „In der norddeutschen Tiefebene ist die Osteomalacie ganz extrem selten, weiter östlich seltener als westlich. Geht man nordwestlich gegen die Gebirge hin, trifft man öfter Fälle . . . . . Erheblich werden die Zahlen in Würzburg und Heidelberg. In ganz Bayern, Württemberg, Baden, Pfalz, Elsass, dann Basel, Ergolztal, Schweiz findet sich Osteomalacie mit wechselnder örtlicher, zum Teil sehr beträchtlicher Häufigkeit.“ Kurz gesagt: „denkt man sich durch Deutschland von Nordwest nach Süd-

ost eine Diagonale gezogen, so hat man südwestlich die Osteomalaciegebiete, nordöstlich fehlt die Osteomalacie". Hoennicke, der dieser merkwürdigen geographischen Verbreitung besondere Beachtung schenkt, machte noch andere sehr interessante Beobachtungen, die geeignet erscheinen, uns Aufschluss über das Wesen der Osteomalacie zu geben; ich werde bei der Besprechung der Pathogenesetheorien näher darauf eingehen.

Die andere Eigentümlichkeit, der Zusammenhang zwischen Osteomalacie und Gravidität resp. Puerperium, ist so frappant und oft zu beobachten, dass, wie wir eingangs sahen, für diese weitaus häufigste Form der Name „puerperale Osteomalacie" eingeführt wurde. Sicher ist, dass häufige und schwere Geburten den Verlauf der Osteomalacie ungünstig beeinflussen. Auch ist auffallend eine oft ungewöhnlich starke Fruchtbarkeit der osteomalacischen Frauen. Sollte vielleicht die Osteomalacie die Fruchtbarkeit steigern (Eisenhart), oder befördert die abnorme Fruchtbarkeit das Auftreten der Osteomalacie (v. Winckel)? Einige Autoren (Vierordt u. a.) halten die Frage noch für unentschieden. Immerhin kann auch bei Frauen, wie gesagt, Osteomalacie unabhängig von Gravidität und Puerperium auftreten und auch im weiteren Verlauf unbeeinflusst bleiben. Nur ist diese nicht puerperale der Frau viel seltener.

Liegt es nahe, für die puerperale Osteomalacie die Gravidität als ein ätiologisches oder die Disposition steigerndes Moment anzusprechen, so können wir über die Ursachen der nicht puerperalen Osteomalacie der Frauen wie der Männer kaum eine nur einigermassen sichere Angabe machen. Man nimmt im allgemeinen mit v. Winckel an, dass feuchte, zugige Wohnungen, mangelhafte Kleidung, schlechte Ernährung, schwere Arbeit, Kummer und Sorgen die Entstehung der Osteomalacie bedingen bezw., wie nach Hoennicke v. Winckel neuerdings sagt, begünstigen. v. Winckel nimmt dann weiter an, dass in den stärker heimgesuchten Gegenden diese Ursachen besonders häufig angetroffen werden, eine Voraus-

setzung, die nicht der Wirklichkeit entsprechen soll (Hoennicke). Auch ungenügender Aufenthalt im Freien wurde für Osteomalacie verantwortlich gemacht (Bleuler). Das endemische Auftreten und das zuweilen beobachtete familiäre Vorkommen liessen an Bakterienwirkung denken (Kehrer). Andere führen die geographische Verbreitung auf zu geringen Kalkgehalt der Nahrung und des Trinkwassers zurück. Alle genannten Vermutungen haben sich nicht als sicher, zum Teil sogar als direkt falsch erwiesen. Unbestrittene Ursachen sind bis jetzt für die Osteomalacie leider noch nicht anzuführen.

Fragen wir uns nun, wie sind die Veränderungen im osteomalacischen Knochen zu erklären, so ist die ursprüngliche Auffassung nach Kilian, die auch wir unserer Betrachtung zugrunde gelegt haben, dass es sich vornehmlich um einen Entkalkungsprozess, „eine Halisterese", handelt. Der Knochen wird entkalkt, dadurch entstehen osteoide Säume, diese werden vom freien Rand her mit fortschreitender Entkalkung langsam abgeschmolzen, so dass es zu einer Erweiterung der Markräume kommt. Es galt nur ein entkalkendes Prinzip ausfindig zu machen. Da die osteoiden Zonen den durch Säure künstlich entkalkten Knochen am meisten ähnlich sehen, war das nächstliegende, an eine Säure zu denken. Die Untersuchung daraufhin führte zu keinem befriedigenden Ergebnis. Man dachte an Kohlensäure (Rindfleisch), Phosphorsäure (Moers-Muck), Milchsäure (C. Schmidt). Als dann Senator darauf hinwies, dass sauer reagierendes Blut mit dem Leben unverträglich ist, sprach man von einer Alkaleszenzverminderung des Blutes bei Osteomalacie und erklärte diese wieder in verschiedener Weise, so durch Umsetzungen von Hämorrhagien im Knochenmark (Ribbert), allgemeiner, durch Zerfallsvorgänge roter Blutkörperchen (Eisenhart), oder durch Entstehung irgendwelcher zum Teil noch unbekannter organischer Säuren, die das Blut nicht sauer, sondern nur weniger alkalisch machen (Senator). Nach neueren Untersuchungen soll aber

eine solche Alkaleszenzverminderung durchaus nicht immer zu Knochenerweichung führen, da sie auch bei anderen Krankheiten ohne irgendwelche Knochenveränderungen nachgewiesen werden konnte (M. B. Schmidt). Um den tatsächlichen Kalkdefekt osteomalacischer Skelette zu erklären, sollte man annehmen, dass der Kalk irgendwo im Körper zur Ausscheidung kommt. Man untersuchte deshalb die verschiedensten Se- und Exkrete, ohne aber zu konstanten Resultaten zu kommen. Von besonderem Interesse sind in dieser Hinsicht die Befunde von Nierensteinen bei Osteomalacischen, sowie der schon erwähnte Nachweis des Bence-Jonesschen Eiweisskörpers im Harn und im osteomalacischen Knochenmark, dessen Entstehung vielleicht auf die Zerstörung der Knochengrundsubstanz zurückzuführen ist (Ribbert).

Der Entkalkungstheorie, zu der sich Rindfleisch, Ziegler, Ribbert, v. Recklinghausen u. a. bekennen, steht schroff gegenüber die Appositionstheorie, für die z. B. Kassowitz, Pommer, Cohnheim, Schmorl, E. Looser eintreten. Sie erklären den Prozess durch die physiologischen Resorptions- und Appositionsvorgänge in der Weise, dass zunächst eine die Knochenatrophie bedingende lacunäre Resorption stattfindet, und darauf neues, aber kalkfrei bleibendes Knochengewebe angelagert wird. Mag man mikroskopisch über die osteoiden Säume, ob sie neugebildet sind, oder zum grössten Teil entkalktem Knochen gleichen, verschiedener Meinung sein, gegen diese Theorie ist nach Vierordt vor allem einzuwenden, dass sie die oft schnelle Entwicklung der Osteomalacie nicht recht erklärt. Er glaubt, um diese Tatsache verständlich zu machen, müssten die Resorptionsprozesse ausserordentlich gesteigert sein, sodass schon deshalb ein einfacher Entkalkungsprozess näher liege. Zudem fand man auch die Osteoklasten nicht vermehrt, ja sogar auffallend spärlich (v. Recklinghausen). Ferner liegt bei der Appositionstheorie eine andere Schwierigkeit darin, das Kalklosbleiben der neu angelegten osteoiden Zonen zu begründen. Cohnheim meint, entweder müsse den Osteoblasten das Ver-

mögen abgesprochen werden, sich mit vorhandenen Kalksalzen zu verbinden, oder das Blut habe wegen ungenügender Kalkzufuhr zu geringen Kalkgehalt. Von anderer Seite sind beide Vermutungen widersprochen.

Im Jahre 1891 veröffentlichte dann Fehling eine Theorie über das Wesen der Osteomalacie, die sich auf seine Heilungserfolge bei osteomalacischen Frauen durch Kastration stützte. Fehling hält die Osteomalacie für eine Trophoneurose, die von den Generationsvorgängen, besonders von den Ovarien abhängt. Er nimmt an, „dass es durch krankhafte Tätigkeit der Ovarien, wahrscheinlich reflektorisch auf den Sympathicusbahnen zu einer krankhaften Reizung der Vasodilatatoren kommt". Diese führt dann zu der anfänglich starken Hyperaemie, unter deren Einfluss es auf irgend eine noch unbekannte Weise zur Auflösung der Kalksalze des Knochengewebes kommt. „Fällt durch Wegnahme der Ovarien der anhaltende Reiz auf die Vasodilatatoren weg, so vermindert sich der Blutreichtum dieser Gefässe, es findet wieder Neubildung des Knochengewebes und Verminderung der Kalkausscheidung statt." Ohne Zweifel hat die Entfernung der Ovarien einen wesentlichen Einfluss im günstigen Sinne auf den Verlauf der Osteomalacie; das wird von allen Autoren einstimmig zugegeben, aber nicht stimmen alle der Fehlingschen Erklärung bei.

Es würde zu weit führen, die zahlreichen Theorien über die Pathogenese der Ostemalacie einzeln zu besprechen, ich möchte nur noch auf eine, die von E. Hoennicke erst vor wenigen Jahren (1905) aufgestellt wurde, kurz eingehen, da sie sich von den übrigen wesentlich unterscheidet.

Hoennicke hebt folgende Tatsachen hervor, die gegen die Fehlingsche Theorie sprechen:

1. „Das vorkommende Ausbleiben des Kastrationserfolges.
2. Die senile Osteomalacie (= Ost. im Sen.-Verf.).
3. Die männliche Osteomalacie.
4. Die eigenartige geographische Verbreitung des Leidens.
5. Das familiäre Vorkommen.

6. Das Auftreten eines Rezidivs noch lange Zeit nach anfangs erfolgreicher Kastration."

Wie wir schon sahen, hat Hoennicke besonders eingehende Studien über die geographische Verbreitung der Osteomalacie angestellt. Dabei machte er die Beobachtung, dass „das Vorkommen der Osteomalacie an das Vorkommen des Kropfes gebunden ist, vergleichbar der geographischen Abhängigkeit des Kretinismus vom Kropf". Ausserdem fand er bei osteomalacischen Kranken selbst die Schilddrüse auffallend oft nachweislich erkrankt als Struma, Thyreoiditis und wies häufig thyreogene Symptome (Kongestionen, Tremor, Schwindelanfälle usw.), in mehreren Fällen auch ausgesprochenen Morbus Basedowii nach. Er glaubt daher, dass die Osteomalacie der Ausdruck einer Schilddrüsenerkrankung ist, resp. eine krankhafte Schilddrüsentätigkeit direkt Knochenerweichung zur Folge haben kann. Nach seiner Meinung arbeiten ferner Schilddrüse und Eierstock in ihrer physiologischen Tätigkeit zum Teil mit gleichen Stoffen. Daraus schliesst er weiter, dass wenn die „Dysthyreosis" den malacischen Knochenprozess eingeleitet hat, selbst die physiologische Tätigkeit der Ovarien verschlimmernd, bezw. für das klinische Erscheinen auslösend wirkt. „Bei der Gravidität kommt hierzu das Moment des Materialverbrauches durch den Foetus. Beseitigung der physiologischen Eierstockstätigkeit muss danach folgerichtig je nach dem Grade der Thyreoideaerkrankung, sowie nach Massgabe der sonstigen einer Heilung günstigen Bedingungen Stillstand oder Besserung in die Wege leiten, kann aber auch versagen nach dieser Richtung, wenn entweder die Erkrankung der Schilddrüse zu schwer oder die physiologische Stoffwechselleistung der Ovarien erheblich reduziert und mehr weniger belanglos geworden ist." Es muss zugestanden werden, dass Hoennicke in der Lage ist, mit seiner Theorie alle Erscheinungen der Osteomalacie in Einklang zu bringen.

Zum Schlusse unserer allgemeinen Betrachtung sei noch über die Abgrenzung der Osteomalacie etwas ge-

sagt. Wegen der verschiedenen Auffassungen des osteomalacischen Prozesses besteht auch in dieser Frage eine grosse Uneinigkeit. Genauere mikroskopische Untersuchungen haben allerdings jetzt die Osteomalacie von den Krankheiten, die ebenfalls zu einer Knochenatrophie, aber vor allem zu Knochenbrüchigkeit weniger Knochenweichheit führen, scharf getrennt. Es sind die einfache Osteoporose, die Altersatrophie, die Osteopsathyrosis (Lobstein), kurz Prozesse, die gekennzeichnet sind, durch hochgradige lacunäre Resorption ohne Bildung breiter osteoider Säume. Die Meinungsverschiedenheiten beginnen bei der Abgrenzung der Osteomalacie von der Rhachitis. Virchow, Litzmann u. a. haben Osteomalacie und Rhachitis scharf getrennt. Man bezeichnete den Unterschied kurz mit den Worten: bei der Osteomalacie werden feste Knochen weich, bei der Rhachitis weiche nicht fest, oder bei der Osteomalacie wird der kalkhaltige Knochen kalkfrei, bei der Rhachitis der ursprünglich kalkfrei angelegte nicht kalkhaltig. Dazu kommt noch, dass die Rhachitis eine ausgesprochene Krankheit des jugendlichen Alters ist, die mit ausgedehnten Störungen im Knorpelwachstum einhergeht, während die Osteomalacie vornehmlich in die späteren Lebensjahre fällt. — Ob es überhaupt eine O. infantilis (Rehn, v. Recklinghausen) gibt, ist sehr zweifelhaft. — Auch heute steht noch die grösste Zahl der Untersucher auf dem Standpunkt, dass beide Krankheiten grundverschieden sind. Erst durch die Arbeiten Pommers hat sich neuerdings eine Schule gebildet, welche Rhachitis und Osteomalacie für identische Prozesse hält. Es sind Anhänger der Appositionstheorie, für die eben von vorneherein der oben angeführte Unterschied fortfällt. Diese Autoren (Pommer, Schmorl, E. Looser u. a.) neigen der Auffassung zu, dass Rhachitis, Spätrhachitis und Osteomalacie der Ausdruck ein und derselben Knochenaffektion sind, welche in den verschiedenen Lebensaltern nur insofern unwesentliche Unterschiede aufweist, als sie bei noch vorhandenem Längenwachstum der Knochen zu Störungen der enchondralen Ossifikation führt, die im späteren Leben natürlich fortfallen, so dass dann das

typische Bild der Osteomalacie entsteht. Die Akten hierüber sind noch nicht geschlossen, es bedarf noch weiterer Untersuchungen, die uns einen besseren Einblick in die Pathogenese beider Krankheiten ermöglichen.

Halten wir aber die Osteomalacie, wie wir sie beschrieben haben, für eine Krankheit sui generis, so steht jedenfalls heute fest, dass die Existenz osteoider Säume und Gitterfiguren an und für sich nicht für den osteomalacischen Prozess charakteristisch ist, denn beide Erscheinungen finden sich auch bei anderen Knochenerkrankungen, z. B. Entzündungsprozessen, Knochentumoren (Ribbert, Apolant, Schiffmacher). Für echte Osteomalacie sprechen allein die Breite der kalkfreien Säume und die Ausdehnung der Resorptionsvorgänge im kalkhaltigen Knochen. Nur der Nachweis breiter osteoider Zonen an den Markräumen, sowie grosser dunkler Zeichnungen, die sich aus Gitterlagern und erweiterten Knochenkörperchen zusammensetzen, ist beweisend.

Hanau hat allerdings diese Kriterien der Osteomalacie, bei anscheinend gesunden Schwangeren, die im Leben keine Symptome darboten, am Becken nachweisen können und spricht deshalb von einer „physiologischen Osteomalacie der Schwangeren". Hoennicke glaubt aber, dass es sich auch in diesen Fällen um gewöhnliche, vielleicht beginnende oder leichte oder klinisch symptomarme, osteomalacische Veränderungen gehandelt hat.

Nach dieser kurzen Zusammenfassung unseres Wissens über die Osteomalacie gehen wir zur Besprechung des von mir untersuchten Falles über.

Im Dezember 1906 brach der 50 jährige Schneider Heinrich K. auf der Strasse bewusstlos zusammen; man brachte ihn in die psychiatrische Klinik, wo er schon nach 2 Stunden starb, ohne das Bewusstsein wieder erlangt zu haben. Eine Diagnose konnte bei Lebzeiten nicht gestellt werden. Im Urin wies man Eiweiss, Zucker und Aceton nach.

Die Sektion ergab folgenden Befund:*)

Fettreiche, aber muskelarme, kleine, männliche Leiche. In den abhängigen Partien Totenflecke. Der Hals sitzt nicht in der Medianlinie, sondern mehr links auf dem Thorax. Ober- und Unterschenkel sind stark verkrümmt. Keine Oedeme. Bei Eröffnung des Abdomens zeigen sich die Bauchdecken sehr fettreich; besonders auch die Mesenterien sind von einer mehrere Zentimeter betragenden Fettschicht durchsetzt. Die mässig gefüllte Blase ragt aus dem kleinen Becken hervor. Ins Becken kann man wegen starker Verengerung nur mit 2 Fingern eindringen. Die Serosa der Därme ist glatt und glänzend. Leber nicht sichtbar. Zwerchfellstand links 5. Intercostalraum, rechts 4. Intercostalraum.

Die Pleurahöhlen sind leer. Beide Lungen durchweg von blauroter Farbe mit spiegelnder Pleura, etwas derber Konsistenz; beim Einschneiden Knistern; Blut- und Saftgehalt bei beiden vermehrt, Luftgehalt in den unteren Partien etwas reduziert. Bronchialschleimhaut beiderseits etwas gerötet mit schaumiger, seröser Flüssigkeit bedeckt. Pulmonalgefässe leer.

Der Herzbeutel enthält einige Tropfen Flüssigkeit. Herz grösser wie die Faust der Leiche. Fettgewebe reichlich. Epicard glatt, glänzend. Linkes Herz stark kontrahiert. In den Höhlen besonders rechts flüssiges Blut. Muskulatur braunrot. Endocard überall glatt und glänzend. Klappen zart und freibeweglich. Ueber den Aortenklappen und weiter über der ganzen Brustaorta gelbliche Einlagerungen, die bei mikroskopischer Untersuchung als Mesarteriitis luetica mit beginnender Verkalkung erkannt werden.

Milz mit glatter, milchig-bläulicher Kapsel. Pulpa leicht abstreifbar, dunkel-braunrot. Follikel nicht sichtbar. Trabeculäre Zeichnung teilweise vorhanden.

Leber gross; Schnittfläche dunkel-braunrot ohne Acinizeichnung, im übrigen ohne weiteren Befund.

Auch Magen und Darm zeigen keine wesentlichen Veränderungen.

*) Auszug aus dem Sektions-Journal des path. Instituts Nr. 970. Dezember 1906.

Beide Nieren bieten das Bild der chronischen parenchymatösen Nephritis. Die Rinde ist etwas verbreitert, auf der Schnittfläche fallen die Markstrahlen durch ihre trüb-gelbliche Färbung auf. Gegen die blasse Rinde sticht das dunkle Markgewebe deutlich ab.

Am Penis findet sich die Harnröhrenmündung dicht am Ansatz des Präputiums. Die Fossa navicularis ist auf der unteren Seite nicht geschlossen.

Beide Hoden ohne Befund.

Dura gespannt, blutarm, von blass grau-weisser Farbe. Weiche Häute zart und durchsichtig. Gefässe der Pia mit Ausnahme der unteren Partien wenig gefüllt. Windungen besonders an der rechten Hemisphäre etwas abgeplattet. Im rechten Frontallappen eine kleinfaustgrosse, in den Schläfenlappen übergreifende, mit dem rechten Seitenventrikel zusammenhängende Höhle, die mit Blutkoagel angefüllt ist. Auch im linken Seitenventrikel und im 4. Ventrikel etwas Blut. Ausser einigen weisslichen Einlagerungen an den basalen Gefässen zeigt sonst das Gehirn keine weiteren Besonderheiten.

Masse und Gewichte: Körperlänge 142 cm, Körpergewicht $54^1/_2$ kg, linke Lunge 410 g, rechte Lunge 530 g, Herz 352 g, Leber 1600 g, Milz 190 g, linke + rechte Niere 205 g, Höhe des l. Ventrikels 8,3 cm, Dicke des l. Ventrikels 2,0 cm, Aortenumfang 6,5 cm, Mitralumfang 10,5 cm, Höhe des r. Ventrikels 8,3 cm, Dicke des r. Ventrikels 0,7 cm, Pulmonalumfang 7,6 cm, Tricuspidalumfang 11,4 cm.

Anatomische Diagnose: Apoplexie des Grosshirn mit Durchbruch in die rechte Seitenkammer; Endaortitis syphilitica; Sklerose der basalen Hirngefässe; Hypertrophie des l. Ventrikels; Chron. parenchymatöse Nephritis; Oedem beider Lungen; Hyperaemie sämtlicher Organe (Lunge, Leber, Milz, Niere); Hypospadie ersten Grades; Skoliose der Wirbelsäule; Hochgradige Beckenverengung; Verkrümmung beider Beine.

Die Todesursache liegt auf der Hand. Durch Ruptur eines der sklerosierten Hirngefässe kam es zu einer starken Blutung in das Grosshirn, welcher der

Mann nach kurzer Zeit erlag. Uns interessieren aber in erster Linie die Skelettveränderungen. Die Aetiologie derselben war bei der Sektion nicht ohne weiteres ersichtlich, und ich wurde deshalb durch die Liebenswürdigkeit des Herrn Prof. Dürck mit ihrer Untersuchung beauftragt. Mir zur Verfügung stand das Becken und beide Oberschenkelknochen. Wir beginnen auch hier mit der makroskopischen Beschreibung des Präparates, dessen Abbildung Taf. 1 zeigt.

Auf den ersten Blick fällt die hochgradige Verunstaltung des Beckens und vor allem die Verengerung des Beckeneingangs auf. Die normaler Weise ovale, oder beim Manne durch das stärker vorspringende Promontorium leicht nierenförmige obere Beckenapertur hat hier fast Kartenherzform. Der vordere Umfang des Beckenringes ist gegen den hinteren in der Gegend der Articulatio sacroiliaca scharf abgeknickt. Der Gegendruck der Schenkel hat auf beiden Seiten, besonders links, die Pfannengegend gegen den Beckenraum nach oben und einwärts gedrängt, sodass beide Pfannen statt zur Seite parallel nach vorne gerichtet sind, und die Symphyse vorgeschoben wurde. Diese bildet dadurch einen spitzeren Bogen wie gewöhnlich, ohne allerdings wirklich schnabelförmig vorzuspringen. Das Kreuzbein ist durch die Rumpflast tief nach unten zwischen die Darmbeine getreten. Es hat sich dabei gleichzeitig um seine Querachse gedreht, wodurch die Basis nach vorn, die Spitze nach hinten gerückt ist. Die letztere wurde aber mit dem Steissbein durch den Zug der hier ansetzenden Ligamenta sacrospinosa und -tuberosa an einer zu starken Rückwärtsverlagerung gehindert und daher hakenförmig gegen den Körper des Kreuzbeins nach vorne zu abgeknickt. Infolge beider Bewegungen des Sacrum steht jetzt statt des eigentlichen Promontoriums die Intervertebralscheibe zwischen dem 4. und 5. Lendenwirbel in der Höhe des oberen Symphysenrandes und bildet, indem sie auch der am meisten nach vorn vorspringende Punkt des hinteren Beckenringes ist ein sog. zweites Promontorium. Noch eine dritte Drehung um eine sagittale Achse hat das Os sacrum durchgemacht und zwar infolge der Ver-

biegung der Wirbelsäule nach links, die sich auch auf das Kreuzbein erstreckt. Seine Basis ist dadurch nach links der auf dieser Seite an und für sich schon stärker eingedrückten Pfannengegend noch näher gerückt, während die Spitze etwas nach rechts zu liegen kommt. Die Kreuzbeinwirbel sind zwischen den Flügeln hervorgepresst, sodass die Vorderfläche, die normal eine transversale und longitudinale Konkavität bildet, jetzt in beiden Richtungen konvex erscheint. Im Gegensatz zum engen Beckeneingang ist der Beckenausgang auffallend weit. Schon durch die Drehung des Kreuzbeins um die Querachse hat der gerade Durchmesser des Beckenausgangs, selbst wo die Spitze mit dem Steissbein nach vorn gezogen wurde, wesentlich an Länge zugenommen. Ausserdem ist auch noch der Querdurchmesser grösser geworden, da durch den Gegendruck der Unterlage, der auf das Becken beim Sitzen wirkte, beide Sitzknochen nach aussen gedreht sind. Die Darmbeinschaufeln liegen flacher, sodass die Entfernung der Spinae ant. sup. grösser ist als die Distance der Cristae. Diese Vermehrung der „Querspannung" des Beckens, ist die Folge der Annäherung beider Spinae iliacae post. sup. durch den Zug des herabsinkenden Kreuzbeins.

Die Masse des Beckens sind:

Beckeneingang:

Kleinste Entfernung des wirklichen Promontoriums von der Symphyse (Conjugata vera) 3,7 cm. Normal 10,8 cm.*) Entfernung des wirklichen Promontoriums vom oberen Rand der Symphyse (Conjugata anatomica) 5,2 cm.

Kleinste Entfernung des zweiten Promontoriums von der Symphyse 2,8 cm.

Weitester Querabstand der Linea terminalis (Querdurchmesser) 13,5 cm. Normal 12,8 cm.

Entfernung einer Art. sacroiliaca zum Tub. iliopubic. der gegenüberliegenden Seite (schräger Durch-

*) Die Zahlen für das normale männl. Becken sind dem Lehrbuch der Anatomie von Henle-Merkel entnommen.

messer), linker Schräger D. 11,0 cm. Normal 12,0 cm. Rechter Schräger D. 10,0 cm. Normal 12,0 cm.

Kleinste Entfernung der Wirbelsäule vom vorderen Beckenring, links 0,6 cm, rechts 2,2 cm.

Beckenausgang:

Entfernung des unteren Schossfugenrandes bis zur Steissbeinspitze (gerader Durchmesser) 9,5 cm. Normal 8,0 cm.

Entfernung eines Tub. ichii zum andern (querer Durchmesser) 8,5 cm. Normal 8,1 cm.

Entfernung der Spinae ant. sup. 27,2 cm.

Entfernung der Cristae 26,0 cm.

Ausser diesen Verbiegungen sind am Becken noch andere pathologische Befunde zu erheben. So zeigen sich an verschiedenen Stellen Osteophyten. Sie finden sich grösstenteils an der Vorderfläche der Wirbelsäule, entsprechend dem Ansatz und der Faserrichtung der Bänder am oberen oder unteren Rand der Wirbelkörper. Andere sieht man an der Articulatio sacroiliaca, den Darmbeinschaufeln, sowie an den Scham- und Sitzbeinen. Auffallend ist weiter die Vergrösserung der Spinae und Tubera. Die Spinae post. sup. et inf. sind bedeckt mit einem Komplex miliarer Exostosen. Die Tubera ischii zeigen eine Breite von 3,7 cm, die Cristae iliacae laufen in einen nach aussen überhängenden Kamm aus. Mit anderen Worten, die Ansätze der kräftigeren Muskel und Bänder sind in unserem Falle ungewöhnlich stark ausgebildet. Trotzdem die einzelnen Beckenknochen diese starken Auftreibungen an den verschiedenen Stellen zeigen, ist das Becken auffallend leicht; es wiegt 316 g. Allerdings bemerkt man bei genauerer Betrachtung, dass die Darmbeinschaufeln in ihren mittleren Partien ausserordentlich dünn und durchscheinend sind, und dass die Oberfläche der Beckenknochen, wie auch auf der Abbildung zu erkennen ist, von zahlreichen erweiterten Knochenkanälen durchlöchert erscheint. An manchen Stellen, z. B. in der ganzen linken Pfanne, ist der Knochen hochgradig spongiös, sodass er wie wurmstichig aussieht.

Die Oberschenkelknochen sind beide nach vorn und seitwärts verbogen und zeigen dabei deutlich Säbelscheidenform. Der rechte Schenkelhals ist etwas kürzer als der linke und steht steiler, d. h. bildet mit dem Schenkelschaft einen grösseren Winkel als auf der anderen Seite. Die Linea aspera ist an beiden Diaphysen, besonders in ihrem oberen Teil der Tuberositas glutaea mit kleinen Exostosen besät. Am rechten Oberschenkel finden sich auch solche vorne an der Linea intertrochanterica, wodurch der Ansatz des Lig. Bertini besonders hervortritt. Die Trochanteren sind beiderseits stark entwickelt, dabei etwas plump und unförmig. Oberhalb der Epicondylen sind die Oberschenkel, besonders der linke, kolbig aufgetrieben, so dass das Planum popliteum vollständig verschwunden ist. Das Gewicht der im allgemeinen kräftig gebauten Femora erscheint nicht erheblich vermindert; zwar ist der linke etwas leichter als der rechte.

Ueberlegen wir uns, welche Krankheitsprozesse diese Skelettveränderungen hervorrufen könnten, so denkt man wohl zunächst an alte Rhachitis. Die Verbiegungen und die Gestalt der Oberschenkelknochen mit ihrer Säbelscheidenform und der Auftreibung in der Epiphysengegend, die hochgradigen Difformitäten des Beckens sind nach schwerer Rhachitis häufige Befunde. Gegen diese Krankheit spricht aber die Leichtigkeit des Beckens. Sie deutet darauf hin, dass ausgedehnte atrophische Prozesse irgend welcher Art in den Knochen vor sich gehen, wie sie sich bei einer alten Rhachitis niemals finden. Es kämen als Ursache die früher angeführten Krankheitsprozesse mit lacunärer Knochenresorption (Altersatrophie, Osteopsathyrosis usw.) oder die Osteomalacie in Betracht. Damit ist aber nicht ausgeschlossen, dass eine Rhachitis trotzdem früher bestanden und zu den Skelettverbiegungen geführt hat; dieses wäre sogar das nächstliegende, wenn die Atrophie durch lacunäre Resorption bedingt würde, welche, wie wir sahen, die Knochen brüchig, aber nicht biegsam macht. Beim osteomalacischen Knochenschwund, der auch Knochenbiegsamkeit zur Folge hat, bedürfte es dagegen noch weiterer Untersuchungen, ob und wie-

weit die Difformitäten durch Rhachitis oder Osteomalacie bedingt sind.

Es hat also zunächst das Mikroskop zu entscheiden, welcher Art die Atrophie ist. Zu dem Zwecke habe ich von verschiedenen Stellen (Wirbelkörper, Darmbeinschaufel, Schenkelhals, Diaphyse, Epicondylen) Knochenschliffe angefertigt und daraufhin untersucht. Taf. 2 zeigt das histologische Bild eines Schliffs vom linken Schenkelhals. Ich glaube, das Präparat lässt keinen Zweifel darüber bestehen, dass hier Osteomalacie vorliegt. Die breiten osteoiden Säume, die z. T. auf lange Strecken aneinandergereihten Knochenkörperchen mit ihren atypischen, bizarren Formen, die Gitterwerke in den Grenzzonen des kalkhaltigen und kalkfreien Gewebes, die auch vereinzelt in den zentralen Partien des Knochens auftreten, sind Befunde, die in dieser Ausdehnung, für die Richtigkeit der Diagnose sprechen. Ich möchte noch auf einige Einzelheiten des Präparates eingehen. Das Osteoid der Säume erscheint fast homogen. An den Schliffen anderer Stellen, z. B. der Darmbeinschaufel, fand ich häufiger feine Streifen darin. Durch die Vergrösserung der Knochenkörper und durch ausgedehnte Interlamellärspalten sind mehrere Markkanäle von fast völlig in sich geschlossenen, ringförmigen Hohlräumen umgeben. Die kalkfreien Säume werden dadurch von dem übrigen kalkhaltigen Knochengewebe zum grossen Teil abgetrennt. Man kann sich vorstellen, dass diese Spalten, die mit den Knochenkörperchen und Kanälchen, d. h. also mit den Saftgefässen des Knochengewebes, zusammenfallen und kommunizieren, wenn sie auf grössere Strecken gleichmässig um die Haversschen Kanäle herum entwickelt sind, Lymphscheiden ähnlich werden. Ein in der Kanalachse liegendes Blutgefäss wird auf diese Weise folgende Schichten in seiner Umgebung zeigen: Auf das Markgewebe, in dem es gewöhnlich liegt, folgt ein perimyelärer Lymphraum, darauf ein aus kalkfreier Substanz bestehender Cylindermantel, dann der neugebildete, ringförmige Spaltraum, endlich kalkhaltiges Knochengewebe. Wird der Osteoidcylinder schliesslich weggeschmolzen, so fällt der perimyeläre Lymphraum

mit dem kreisförmigen Interlamellärspalt zusammen, und es entsteht nun eine das Mark umgebende grosse Lymphscheide. v. Recklinghausen hat diesen Verhältnissen zuerst Beachtung geschenkt und darauf hingewiesen, dass häufig schon makroskopisch an solchen osteomalacischen Knochen, besonders an den durchscheinenden Schulterblättern oder Darmbeinschaufeln helle Streifen auffallen, welche die Gefässe in ihrem Verlauf begleiten, und die nichts anderes sind als ausgedehnte Spalträume um die Haversschen Kanäle herum. In unserem Falle habe ich diese „vasculären Striche" nicht sehen können, da offenbar die Resorptionsvorgänge dazu nicht genügend vorgeschritten sind. Wie das histologische Bild zeigt, laufen die Spalträume meist konzentrisch, zuweilen in mehreren Reihen hintereinander um die einzelnen Markkanäle; an einer Stelle (rechts oben) sieht man sie aber auch die Lamellensysteme nach Art der perforierenden Kanäle quer durchbrechen. Die Struktur des kalkhaltigen Knochens ist grösstenteils verwischt, höchstens durch die Stellung der nicht zu stark veränderten Knochenkörperchen noch angedeutet. Irgendwelche zelligen Elemente sind natürlich am macerierten Skelett nicht nachzuweisen; aber auch Lacunenbildung habe ich nicht gesehen.

Fast das gleiche mikroskopische Bild boten die übrigen Knochenschliffe, nur war bei den einzelnen der osteomalacische Prozess verschieden weit entwickelt. Der Schenkelhals ist durchaus nicht am stärksten ergriffen, ich habe nur das Präparat abbilden lassen, weil hier alle wesentlichen Veränderungen auf relativ kleinem Raum vertreten sind. Die grösste Intensität hat die Erkrankung am Becken und der Wirbelsäule, an der die Osteomalacie, wie es scheint, begonnen hat. An diesen Stellen ist auch die Markraumerweiterung sehr deutlich. Die Diaphysen sind am wenigsten befallen. Hier sind manche Haverssche Kanäle überhaupt noch ohne Säume; auch Gitterwerke finden sich nur spärlich, und die Knochenstruktur ist völlig erhalten. Weiter nach unten, in der Gegend der Epicondylen, treten dagegen die malacischen Veränderungen wieder stärker hervor.

Da wir wissen, dass die Struktur malacischer Knochen oft grossen Aenderungen unterworfen ist, lag es nah, um Einblick in diese Verhältnisse zu bekommen, die Skelettteile mit Röntgenstrahlen zu durchleuchten. Herr Prof. Rieder war so liebenswürdig und machte selbst die Röntgenaufnahme des kranken Beckens (Taf. 3) und zum Vergleich noch die eines gesunden (Taf. 4), welches von einem fast gleichaltrigen (49jähr.) Manne stammt.*) Auf beiden Photographien sieht man die Becken von der Rückseite her. Bei Betrachtung der Bilder wird uns sofort verständlich, warum das osteomalacische Becken so leicht ist. Ein ausgedehnter Knochenschwund hat hier Platz gegriffen und dazu geführt, dass an Stellen, wo normalerweise die Knochenbalken ein dichtes Netzwerk bilden, z. B. an den Darmbeinschaufeln, jetzt eine sehr weitmaschige Spongiosa getreten ist. Leider ist die Struktur des Kreuzbeins auf Taf. 3 nicht zu erkennen, da infolge seiner Drehungen und der Wirbelsäulenverbiegungen hier mehrere Knochenteile aufeinander projiziert sind. Die beiden schwarzen Stäbe in der Kreuzbeingegend sind zwei Nägel, die zum besseren Halt des Präparates in die Wirbelsäule eingedrückt wurden. Von den erkrankten Femora gab nur der linke ein brauchbares Bild. In seiner oberen Hälfte scheint die Atrophie ziemlich gering zu sein. Die Markhöhle ist hier wohl etwas weiter als gewöhnlich, wird aber noch von einer relativ dicken Compactaschicht begrenzt. Diese nimmt jedoch weiter nach unten allmählich an Mächtigkeit ab, und oberhalb der Epicondylen, gerade dort, wo wir die kolbige Auftreibung fanden, hat sich die Markhöhle zu einem grossen Hohlraum erweitert, der nur mehr von einer dünnen Knochenschale umgeben ist. Das dichte Spongiosanetz, das sich hier am gesunden Knochen findet, wurde fast völlig resorbiert, nur wenige Knochenbalken, vornehmlich in den medialen Partien, sind geblieben.

Etwas lateralwärts fällt in dieser Höhle ein läng-

*) Aus Versehen wurde das normale Röntgenbild in einem braunroten Farbenton gedruckt, wodurch es an Schärfe eingebüsst hat.

licher, sehr dunkel erscheinender Körper auf, der, als man durch das Röntgenbild auf ihn aufmerksam wurde, in dem grossen Raum frei beweglich war. Vorher hatte ich nichts von ihm bemerkt, da er sich offenbar, was auch später nochmal vorkam, in den Spongiosabalken festgeklemmt hatte. Nach Eröffnung der Höhle erwies sich der Körper als ein etwa walnussgrosses, an der Oberfläche höckeriges, sehr bröckeliges Kalkstück. Um seine Struktur zu erkennen, wurde es, da ein Schleifen unmöglich war, entkalkt, und das zurückbleibende organische Gerüst mit Bleu de Lyon und Alaun-Carmin gefärbt. Durch diese Färbung werden die früher kalkhaltigen Teile rot, die schon vorher kalkfreien blau. Dabei zeigte sich, dass das ganze Stück zusammengesetzt war aus einer ungewöhnlich feinporigen Spongiosa, die deutlich malacische Veränderungen erkennen liess, indem die einzelnen meist sehr schmalen Knochenbalken jeweils an ihren freien Rändern von osteoiden Säumen umgrenzt wurden, während ihre Achse ein Streifen kalkhaltiges Gewebe bildete. Es war das typische Bild eines osteomalacisch erkrankten, allerdings sehr dichten Spongiosanetzwerkes. Dieser Befund an der für rhachitische Veränderungen charakteristischen Lokalisation ist wohl sehr suspekt für alte Rhachitis. Hier ist es offenbar unter dem Einfluss der Heilung dieser Krankheit zu einer Verdichtung des Knochengewebes gekommen, so dass diese Stelle zur osteomalacischen Einschmelzung längere Zeit beansprucht, als die benachbarten, nicht veränderten Knochenteile. Mit dem Fortschreiten der Osteomalacie wurde schliesslich das sclerotische Gewebstück völlig von der Umgebung abgeschmolzen und lag dann als freibeweglicher Körper in der Markhöhle.

Ich glaube noch eine andere Erscheinung, die das Röntgenbild zeigt, spricht für überstandene Rhachitis. Es ist die starke Verbiegung der Oberschenkel, bei der grösstenteils noch gut erhaltenen Compacta. Die Osteomalacie ist an der Diaphyse sicher zu geringgradig, um derartige Difformitäten zu erzeugen. Wahrscheinlich stammen diese aus früherer Zeit, vor Beginn der Osteomalacie, und es ist wohl als nächst-

liegende Ursache eine Rhachitis anzunehmen. Wie weit die Verbiegungen des Beckens auf Rechnung einer Rhachitis oder der Osteomalacie zu setzen sind, ist schwierig zu sagen, da hier der osteomalacische Prozess viel weiter vorgeschritten ist und vielleicht selbst zu Verkrümmungen geführt hat. Jedenfalls ist sicher auch hier ein Teil der Verbiegungen rhachitischer Herkunft.

Ich möchte noch an der Hand der Röntgenbilder über die Knochenstruktur des kranken Beckens einiges hinzufügen. Es ist hervorgehoben, dass es selbst für ein geübtes Auge nicht leicht ist, durch das Mikroskop die Bildung neuen Knochengewebes zu erkennen. Die Schwierigkeiten werden noch grösser, wenn es sich um macerierte Knochen handelt. Ich habe daher den Versuch aufgegeben, in unserem Fall mikroskopisch Knochenbildung nachzuweisen; es scheint mir aber, dass uns das Röntgenbild einige Aufschlüsse hierüber gibt. Vergleicht man die Darmbeinschaufeln der Taf. 3 mit denen der Taf. 4., so zeigt sich, wie gesagt, ein grosser Unterschied in der Weite des spongiösen Netzwerkes. Dabei sind die Strukturverhältnisse im allgemeinen die gleichen geblieben. Nur durch Schwund von Knochenbalken kann man sich die Weitmaschigkeit der Spongiosa am kranken Becken entstanden denken; wenigstens ist von einem grösseren Knochenumbau nichts nachzuweisen. Der dunkle Streifen am lateralen Rand des Os ileum fehlt nur beim kranken Becken, weil die Querspannung hier so gross ist, dass die Knochenteile im Bild nicht aufeinanderfallen. Nach meiner Meinung kommt man aber nicht mit einfachem Knochenschwund aus in den Partien der rechten Darmbeinschaufel, die an das Kreuzbein grenzen. Zweifellos ist auch hier der Knochen atrophiert, aber in dem atrophischen Gewebe ziehen mehrere dunkle, ziemlich scharf konturierte Streifen in der Richtung vom Kreuzbein zur Incisura ischiadica. Sie unterscheiden sich von den benachbarten Knochenbalken durch ihre Breite und ihren Verlauf, indem sie die gitterartige Anordnung der Spongiosa direkt durchkreuzen. Am linken Darmbein sind diese Bildungen weniger gut zu sehen,

doch zieht auch ein ähnlicher Streifen etwas lateral von der linken Spina iliaca post. sup. Es ist sehr wahrscheinlich, dass wir es hier mit der Neubildung von Knochengewebe zu tun haben; derartige Gebilde kommen in normalen Knochen gar nicht vor. Man könnte vielleicht daran denken, dass durch die frühere Rhachitis eine circumskripte Verdichtung der Spongiosa an dieser Stelle eingetreten ist, so dass der osteomalacische Prozess wie an der Epiphyse hier längere Zeit zur Einschmelzung braucht. Aber dann ist nicht verständlich, warum gerade nur einzelne Knochenbalken in Form dieser feinen Striche unverändert stehen geblieben sind. Man sollte doch erwarten, dass unter diesen Umständen ein mehr oder weniger grösses Stück verdichteter Spongiosa erhalten blieb. Die diffuseren dunklen Flecke am rechten Os ileum möchte ich nicht in diesem Sinne deuten. Hier ist noch grösstenteils die dem normalen entsprechende Zeichnung der Spongiosa zu erkennen, nur ist die Knochenrarefikation, da an und für sich die Spongiosa in dieser Gegend sehr dicht ist, nicht so sichtbar. Natürlich ist es unmöglich, auf diese Weise eine scharfe Grenze zwischen neugebildetem und altem Knochengewebe zu ziehen, dazu ist die Untersuchungsmethode viel zu grob.

Noch an einer anderen Stelle vermute ich Neubildungsvorgänge. Im oberen Drittel der linken Diaphyse zieht etwa bis zur Mitte des Oberschenkels mitten durch die Markhöhle ein zartes Gewebe. Die Abbildung auf Tafel 3 lässt leider seine Struktur nicht so deutlich erkennen wie die Originalaufnahme. Auf dieser präsentiert es sich als ein ziemlich weites Maschenwerk, das zum Schenkelhals hin ohne Grenze in die Spongiosa übergeht, nach unten zu aber in ziemlich scharfer, schräg verlaufender Linie endigt. Seitwärts stösst es unmittelbar an die dicke Compactaschicht. Die Trennungswände zwischen den einzelnen Maschen sind sehr dünn und zart, nur an ihren Kreuzungspunkten sieht man hier und da kleine, ungefähr hirsekorngrosse Auftreibungen. Da das Gewebe an einer Stelle ist, wo sich im gesunden Knochen längst keine Spongiosa, sondern leere Markhöhle findet,

kann ich mir den Befund nicht anders erklären, als dass es sich hier um Neubildung spongiösen Knochens handelt. Die Lokalisation spricht ferner dagegen, dass es alte, rhachitische Skelettveränderungen sind; diese finden sich wohl kaum mitten in der Diaphyse. Demnach bleibt nur übrig, eine Knochenneubildung infolge der Osteomalacie anzunehmen, ähnlich wie sie schon von Recklinghausen in einem seiner Fälle innerhalb der Markhöhle eines osteomalacischen Oberschenkels nachgewiesen hat.

Nach diesen pathologisch-anatomischen Untersuchungen der Skelettteile bleibt uns noch die Anamnese des Falles zu erheben. Leider ist sie äusserst dürftig, was ich um so mehr bedaure, als sie einige interessante Angaben enthält, die wir bei Osteomalacie gewöhnlich nicht zu hören bekommen. Da der Mann keine Angehörigen in München hatte, konnte ich mich nach ihm nur in dem Schneidergeschäft erkundigen, in dem er über 20 Jahre arbeitete, sowie bei seinen Hausleuten, mit denen er 13 Jahre zusammen wohnte und viel verkehrte.

Heinrich K. stammt aus Essen in Oldenburg. In seinen Kinderjahren soll er es bei einer Pflegemutter sehr schlecht gehabt haben; er machte als kleines Kind eine schwere Rhachitis durch, nach der er stark verkrüppelt blieb. Es sei gleich darauf aufmerksam gemacht, dass die daherrührenden Knochenverbiegungen auch in der letzten Zeit nicht merklich zugenommen haben. Ueber seine Jugend, wie über seine Angehörigen konnte ich weiter nichts erfahren. So lange er in München ist, arbeitete er als Schneider. Er war unverheiratet, lebte sehr mässig, rauchte nur stark. Er hatte, wie seine Hausleute sagen, trotz seiner Verkrüppelung „eine kräftige Natur“ und war, so lange sie ihn kennen, nie ernstlich krank. Selbst unmittelbar vor seinem Tode war er wie immer vergnügter Stimmung und scheinbar ganz gesund. In den letzten Monaten hatte er zwar stärkeren Husten, der ihm aber weiter keine Beschwerden machte. Wie wenig krank er sich gefühlt haben muss, beweist wohl die Angabe seiner Hauswirtin, dass

er noch kurz vor seinem Tode bis spät in die Nacht im Kaffeehaus beim Kartenspiel sass. Bis zuletzt ging er jeden Tag zur Arbeit. Als er eines Abends vom Geschäft nach Hause ging, überraschte ihn auf der Strasse „der Schlag", der nach wenigen Stunden den Tod zur Folge hatte.

Die Anamnese bestätigt also unsere Vermutung, dass der Mann früher eine Rhachitis durchgemacht hat. Diese ist die eigentliche Ursache der Skelettdifformitäten, die Osteomalacie ist gar nicht oder nur wenig daran beteiligt. Sehr überraschend kommt uns die Angabe, dass die Osteomalacie im Leben keine Symptome machte. Es ist das gewiss nicht die Regel und beansprucht besonderes Interesse; ich werde deshalb noch darauf zurückkommen.

Die Untersuchung des Falles wäre hiermit beendet, es soll nun eine kurze Epikrise folgen. Wir sind also zu dem Resultat gekommen, dass ein durch frühere Rhachitis bereits hochgradig verunstaltetes Knochensystem an Osteomalacie erkrankt ist. Die letztere hat noch zu keinen wesentlichen Difformitäten geführt, sodass selbst die starken Verbiegungen des Beckens trotz seiner malacischen Veränderungen rhachitischer Herkunft sind, deshalb die Beckenform als „pseudoosteomalacisch" bezeichnet werden muss. Im Verlauf der Osteomalacie ist es zur Knochenneubildung gekommen, und zwar glaubten wir sie an den beiden Darmbeinschaufeln und in der Markhöhle des linken Femur zu erkennen. Meist waren einzelne Knochenbalken neu gebildet, nur am Femur ein etwas ausgedehnteres spongiöses Gewebe. Ein völliger Umbau in der Struktur der einzelnen Knochen, den Ribbert beobachtete, war nicht nachzuweisen. Dieser Autor hebt auch, wie wir wissen, hervor, dass die Knochenregeneration gewöhnlich im späteren Verlauf der Erkrankung auftritt. Bei unserem Falle trifft das wohl nicht zu; selbst am Becken ist die Osteomalacie kaum in den späteren Stadien und an der Oberschenkeldiaphyse haben die osteomalacischen Veränderungen gerade begonnen. Hier sind also die Regenerationsvorgänge re-

lativ früh aufgetreten. An den meisten Knochen machte sich ein deutlicher Knochenschwund geltend, der am Becken und unteren Drittel des linken Femur besonders hervortrat. Um so auffallender ist daher die Angabe in der Anamnese, dass sich der Mann bis zuletzt ganz gesund befand und kein Symptom im Leben zeigte, welches die bestehende Osteomalacie hätte vermuten lassen. Es erinnert das an die symptomlose, von Hanau beschriebene, „physiologische Osteomalacie der Schwangeren", die bekanntlich Hoennicke für beginnende, leichte oder symptomarme aber echte Osteomalacie hält. Bei unserem Mann ist die Osteomalacie der Anamnese nach symptomlos, wenn auch nicht festgestellt werden kann, ob er selbst vielleicht geringe Beschwerden gehabt hat, denen er keine Beachtung schenkte, und die seiner Umgebung unbekannt blieben. Immerhin sind wir wohl berechtigt, die Osteomalacie zum mindesten symptomarm zu nennen; als gerade beginnend oder sehr leicht ist sie kaum anzusprechen, dazu ist die Atrophie doch zu weit vorgeschritten. Ich möchte gleich hervorheben, dass ich in der Literatur keinen Fall von ähnlich symptomloser Osteomalacie beim Manne gefunden habe. Gibt es aber eine symptomlose bezw. symptomarme Osteomalacie des Mannes, so liegt nach meiner Ansicht kein Grund vor, derartige Formen bei Schwangeren als „physiologisch" zu bezeichnen. Man konnte bei diesen, trotzdem sie sich hier absolut nicht regelmässig fanden, wohl an normale Knochenprozesse denken, weil sie, pathologisch-anatomisch sich in mässigen Grenzen haltend, eben auffallend weniger Erscheinungen im Leben machten wie gewöhnlich die Osteomalacie und, wie es schien, durch die Kalkberaubung des mütterlichen Organismus infolge der Entwicklung des Kindes eine physiologische Erklärung fanden. Der Nachweis einer symptomarmen Osteomalacie beim Manne spricht aber dafür, dass es sich auch in diesen Fällen höchst wahrscheinlich um echte Knochenerweichung handelte. Eine entsprechende, aus den normalen Lebensvorgängen resultierende Ursache besteht, so weit wir wissen, beim Manne nicht, und allein der Symptomarmut wegen kann

eine selbst geringgradige Malacie doch nicht physiologisch genannt werden. Dass solche symptomarme Formen bis jetzt allein bei Schwangernen beobachtet wurden, kommt wohl nur daher, weil ihre Skelette gerade daraufhin oft untersucht wurden und ausserdem noch zur Erweichung besonders disponiert sind. Ich glaube also, dass Hoennicke mit Recht das Vorkommen einer „physiologischen Osteomalacie der Schwangeren" bezweifelt. Es kann offenbar ein echt osteomalacischer Knochenprozess bis zu einem gewissen Grade seiner Entwicklung ohne besondere klinische Symptome verlaufen.

Unter diesen Verhältnissen wird bei Lebzeiten die Osteomalacie wohl nie diagnostiziert. Entweder wird sie dann nur erkannt als zufälliger Befund bei der Sektion, oder aber erst wenn sie weiter fortgeschritten ist und prägnante Symptome sich eingestellt haben. Vielleicht kommt ein solcher symptomloser Prozess auch einmal zur Abheilung, so dass also jemand eine Osteomalacie durchmachen kann, ohne von seiner Krankheit etwas gemerkt zu haben.

Ueber die Ursache der Osteomalacie weiss ich keine Angaben zu machen. Eine kleine Struma oder leichte thyreogene Symptome können zwar bei dem Manne bestanden haben, sind aber jedenfalls nicht aufgefallen. Wegen des grossen Einflusses, den die Ovarien auf den Verlauf der Osteomalacie beim Weibe haben, hat man beim Manne entsprechend den Hoden grössere Aufmerksamkeit geschenkt. Sie wurden auch in unserem Falle bei der Sektion untersucht, erwiesen sich aber ohne Befund. Ob ein Zusammenhang besteht zwischen der Osteomalacie und der Nephrithis oder dem Diabetes, an denen der Mann litt, möchte ich dahingestellt lassen. Pommer und seine Anhänger würden die Osteomalacie mit der früheren Rhachitis in enge Beziehungen bringen; danach hat vielleicht der Mann eine besondere Disposition für derartige Knochenprozesse, dass man von einer „osteomalacischen Diathese" sprechen könnte. Eine Ursache für diese ist natürlich ebensowenig anzugeben.

Zum Schluss meiner Arbeit ist es mir eine angenehme Pflicht, Herrn Prof. Dürck für die Anregung zur Bearbeitung des Falles und die gütige Ueberlassung des Materials, sowie Herrn Prof. Rieder für seine liebenswürdige Unterstützung durch die Anfertigung der Röntgenbilder, und Herrn Obermedizinalrat von Bollinger für die Uebernahme des Referates meinen ergebensten Dank auszusprechen.

Literatur.

Apolant: Ueber die Resorption und Apposition von Knochengewebe bei der Entwicklung von bösartigen Knochentumoren. Virch. Arch. Bd. 131. 1893.

Banniza: Ein Fall von infantiler Osteomalacie. Inaug.-Diss. Kiel 1899.

Bleuler: Zur Aetiologie und Therapie der nichtpuerper. Osteom. Münchener med. Wochenschr. Nr. 15. 1893.

Bumm: Grundriss zum Studium der Geb. 1905.

Cohnheim: Allg. Pathologie. 1882.

Curàtulo G. E. und Tarulli L.: Einfluss der Abtragung der Eierstöcke auf den Stoffwechsel. — C. f. Gyn. Nr. 21. 1895.

Curling: Medico — chirurgical Transactions. XX. 1836.

Dürck: Atlas und Grundriss der pathol. Histologie. Bd. 2. Lehmanns Handatlanten 1901.

Durham: On mollities ossium. Guy's Hospital, Reports X. 1864.

Eisenhart: Beiträge zur Aetiologie der puerp. Osteom. Deutsch. Arch. f. klin. Med. Bd. 49. 1892.

Eulenburg: Real.-Encyclopädie der gesamt. Heilkunde. 1898.

Fehling: Ueber das Wesen und die Behandlung der puerp. Osteom. Arch. f. Gyn. Bd. 39. 1891.

Fehling: Weitere Beiträge zur Lehre von der Osteom. Arch. f. Gyn. Bd. 48. 1895.

Frey: Monatsschr. f. Geb.-Kde. Bd. 20. 1862.

Gelpke: Die Osteom. im Ergolztale. Basel 1891.

Hahn F.: Sammelreferat über Osteom. beim Manne, Zentralblatt für die Grenzgebiete. 1899.

Hanau: Ueber Knochenveränderungen in der Schwangerschaft und über die Bedeutung des puerper. Osteophyts. Fortschr. d. Med. Nr. 7. 1892.

Hess Th.: Zur Casuistik der Osteomalacie des Mannes. Inaug.-Diss. 1903. München.

Hoennicke E.: Ueber das Wesen der Osteom. und seine therapeutischen Konsequenzen. Ein Beitrag zur Lehre

von der Krankheit der Schilddrüse. Sammlung zwangloser Abhandlungen aus dem Gebiete der Nerven- und Geisteskranken. Bd. 5, Heft 4/5. 1905.
Kassowitz: Rhachitis und Osteomalacie. Jahrb. f. Kinderheilkunde. Bd. 19. 1882.
Kaufmann: Lehrbuch der spez. pathol. Anatomie. 1904.
Kilian: Das halisteretische Becken. 1857.
Langendorff und Mommsen: Beiträge zur Kenntnis der Osteomalacie. Virch. Arch. Bd. 69. 1877.
Latzko W.: Beiträge zur Diagnose und Therapie der Osteomalacie. Monatsschr. f. Geb. und Gyn. Bd. 6. 1897.
Litzmann: Die Formen des Beckens mit einem Anhang über die Osteomalacie. 1861.
Looser E.: Ueber Spätrhachitis. Verhandlungen der deutsch. path. Gesellschaft. 1905.
Looser E.: Ueber Osteogenesis imperfecta. Verhandlungen der deutsch. path. Gesellsch. 1905.
Moers-Muck: Zur Kenntnis der Osteomalacie. Deutsch. Arch. f. klin. Med. Bd. 5. 1869.
Pommer: Untersuchungen über Osteomalacie und Rhachitis. 1885.
v. Recklingshausen: Die fibröse oder deformierende Ostitis, die Osteomalacie und die osteoplastische Carcinose in ihren gegenseitigen Beziehungen. Festschr. zu Rud. Virchow's 71. Geburtstag. Berlin 1891.
Ribbert: Ueber senile Osteom. und Knochenresorption im allgemeinen. Virch. Arch. Bd. 80. 1880.
Ribbert: Anat. Untersuchungen über Osteom. Bibliotheca medica. C. H. 2. 1893.
Ribbert: Lehrb. der pathol. Histologie für Studierende und Aerzte. 1901.
Rindfleisch: Schweizer Zeitschr. für Heilkunde, III.
Rindfleisch: Path. Gewebelehre, V. Aufl.
Ringel: Osteom. beim Manne. Beiträge zur klin. Chir. Bd. 23. 1899.
Rissmann P.: Die Initialsymptome der Osteom. Monatsschrift f. Geb. und Gyn. Bd. 6, Heft 6. 1897.
Schiffmacher: Senile Osteom. Münchn. med. Wochenschrift Nr. 13. 1904.
Schlichthaar O.: Ueber senile Osteom. mit Spontan-

frakturen und Heilung derselben. Inaug.-Diss. Freiburg 1892.
Schmauss: Grundriss der path. Anat. 1904.
Schmidts: Jahrbücher.
Schmidt C.: Knochenerweichung durch Milchsäurebildung. Anal. d. Chem. und Pharm. Bd. 61. 1847.
Schmidt M. B.: Ueber Osteomalacie. Ergebnisse der allg. Pathol. Lubarsch und Ostertag. 1897.
Vierordt: Rhachitis und Osteomalacie. Nothnagels Handbuch der spez. Path. und Therap. Wien 1896.
Warschauer E.: Ueber Osteom. und Untersuchungen des Stoffwechsels bei derselben. Inaug.-Diss. Würzburg 1897.
Weber C. O.: Zur Kenntnis der Osteom., insbes. der senilen usw. Virch. Arch. Bd. 38. 1867.
Wild C. R.: Anatom. Untersuchungen über d. puerp. Osteophyt u. seine Beziehungen zur allg. Knochenveränderung d. Schwangeren. Inaug.-Diss. Lausanne 1901.
v. Winckel: Ueber einen exquisiten Fall von chron. Osteomal. Monatsschr. f. Geb.-Kde. Bd. 23. 1864.
v. Winckel: Lehrbuch f. Geburtshilfe. 1893.
Wulff: Zur Casuistik der progress. Osteom. beim Manne. St. Petersburger med. Wochenschrift. 16. (28.) Oktober 1882.
Ziegler: Lehrb. der pathol. Anatomie. 1902.

Erklärung der Tafeln.

Tafel 1. Photographische Aufnahme des Beckens und der Oberschenkelknochen des Heinrich K.

Tafel 2. Dünnschliff vom linken Schenkelhals. Zeiss, Obj. AA Oc. 2.

Tafel 3. Röntgenaufnahme des osteomalacischen Beckens.

Tafel 4. Vergleichs-Röntgenaufnahme eines normalen Beckens und der Oberschenkelknochen eines gesunden 49jähr. Mannes.

Tafel 1

Tafel 2

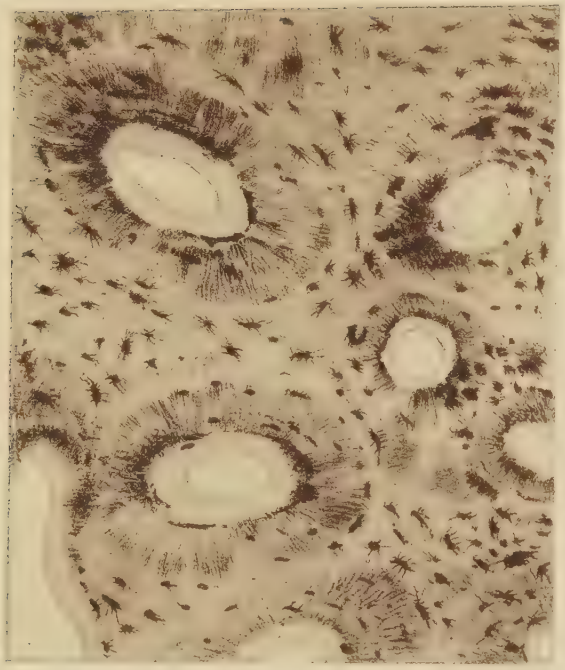

Tafel 3

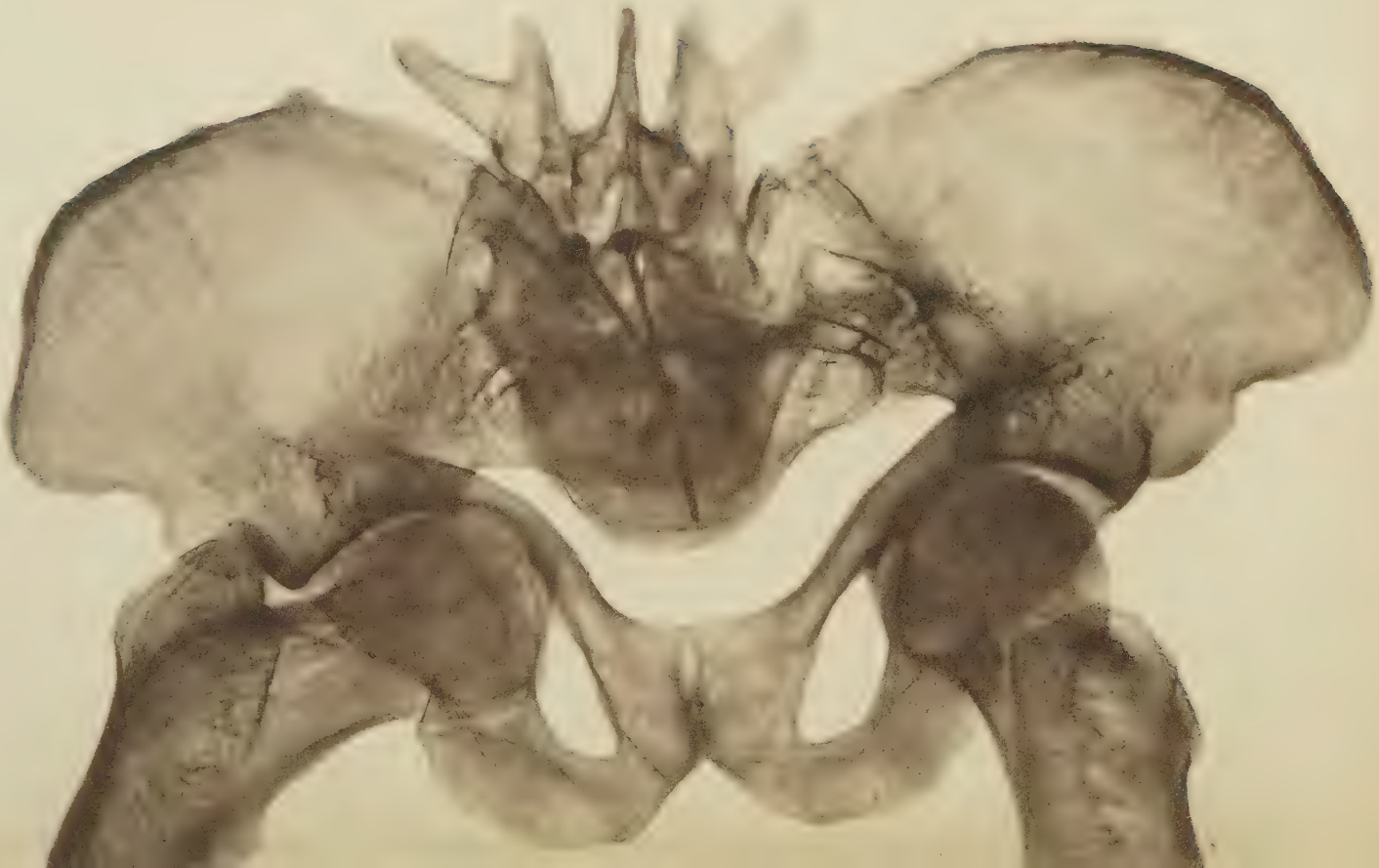

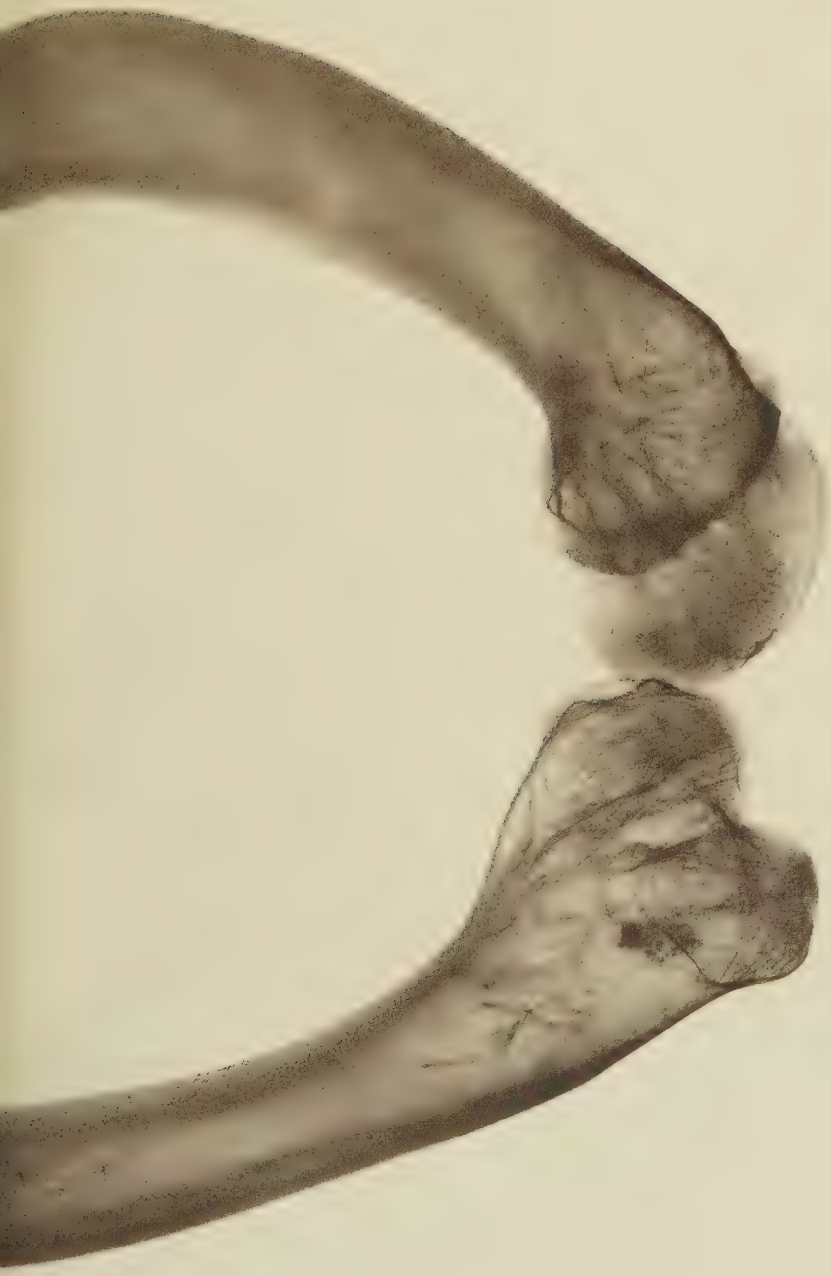

Lebenslauf.

Ich, Alfred Brüggemann, wurde am 2. Juli 1882 zu Rotthausen, Reg.-Bez. Düsseldorf, geboren. Nach dem Besuch des Realgymnasiums zu Schalke i. W. und des städt. Realgymnasiums zu Düsseldorf erhielt ich im Jahre 1901 das Reifezeugnis. Darauf bezog ich die Universitäten Freiburg, Strassburg, Würzburg und München. März 1904 bestand ich in Freiburg die ärztliche Vorprüfung und Dezember 1906 in München die ärztliche Prüfung.